MAY 13 1922

59,324.

UNCATALOGUED

DIE ENTWICKLUNG DER FUNDUSDRÜSEN IM MAGEN DES SCHWEINES.

INAUGURAL-DISSERTATION

ZUR

ERLANGUNG DER DOKTORWÜRDE

GENEHMIGT

VON DER PHILOSOPHISCHEN FAKULTÄT

DER

FRIEDRICHS-WILHELMS-UNIVERSITÄT

ZU BERLIN

VON

GEORG ULKAN

AUS ELBERFELD.

TAG DER PROMOTION: 27. FEBRUAR 1917.

BERLIN

1917.

Harvard College Library
Apr. 3, 1922
From the University
by exchange
TRANSFERRED TO
MUSEUM OF COMPARATIVE ZOOLOGY

Referenten: Professor Dr. F. G. Schulze.
Professor Dr. Brauer.

Druck von G. Heinicke, Berlin NW. 7.

MEINER FRAU IN LIEBE UND DANKBARKEIT
GEWIDMET.

Literatur.

In seiner Arbeit über die Entwicklung der Magendrüsen brachte Sommerfeld Resultate, die ebenso wie die Streckerschen, im Vorjahre erhebliches Aufsehen erregten, da man bisher allgemein angenommen hatte, daß das Magenepithel und die Drüsen epithelialer Herkunft seien. Herr Professor R. Krause machte mich auf diese, von der bisherigen Auffassung abweichenden Arbeiten aufmerksam und veranlaßte mich, an einem größeren Material Untersuchungen anzustellen, über die Entwicklung der Fundusdrüsen und die Herkunft ihrer Zellen.

Zunächst will ich die Literatur kurz besprechen. Ich werde mich nur auf die Wiedergabe der allerwichtigsten Arbeiten beschränken. Ein eingehendes Verzeichnis der von mir herangezogenen Literatur ist am Schluß dieser Schrift zusammengestellt.

Im Jahre 1836 stellte Boyd zum ersten Male fest, daß das Magenepithel aus Drüsen bestehe; seine Befunde wurden in den nächsten Jahren von verschiedenen Seiten erweitert und bestätigt. Mit der Vervollkommnung der technischen Untersuchungsmethoden und des Instrumentariums erweiterten sich auch die Kenntnisse in der Histologie, bis Köllicker im Jahre 1854 eine ziemlich genaue Beschreibung der Magenschleimhaut gibt. Er erkennt als erster, daß die Magendrüsen epithelialer Herkunft seien, nur die Stützen der Drüsen stammen aus der Faserhaut.

1867 bringt F. E. Schulze in einer größeren Arbeit folgende Resultate: Das die Innenfläche des Magens aller Wirbeltiere deckende Epithel besteht aus Cylinderzellen, die oben offen sind. Bei genauer Beobachtung bemerkt man eine eckige oder runde Öffnung, die glatt und scharf begrenzt für

eine zähflüssige Substanz als Austritt dient. Als Zellformen überwiegen sechsseitige Prismen oder umgekehrte Pyramiden, zwischen denen der Mucosa aufsitzend, andere formlose Elemente, wahrscheinlich junge Zellen sich befinden. Deutlich unterscheidet man zwei Formen von Magendrüsen bei den Säugetieren, Schleimdrüsen mit einfachem Cylinderepithel, die ähnlich dem der Magenfläche ausgekleidet sind und Labdrüsen, die zwei Zellarten ihr eigen nennen. Ferner existieren zwischen den großen Labzellen starke Bindegewebssepta, die nach dem Lumen zu nur eine kleine Öffnung haben, sodaß ein Herausfallen wie Vorwärtsdrücken dieser Zellen an der Drüsenwand entlang ausgeschlossen erscheint.

Besonders erwähnenswert sind die Arbeiten von Heidenhain, der sich neben dem histologischen Aufbau der Magenschleimhaut vor allem auch mit physiologischen Versuchen beschäftigt. Er stellt einwandfrei fest, daß die bisher geäußerte Meinung über die Ausstoßung der Belegzellen haltlos sei und weist nach, daß die Hauptzellen die Pepsinbildner, die Belegzellen dagegen die Erzeuger der Säuren sind.

Größeres Interesse verdient dann wieder die Arbeit Toldts. Er beschreibt in seinem Lehrbuche das Magenepithel als eine einfache Lage cylindischer oder kegelförmiger Zellen, die seitlich eine differenzierte Membran erkennen lassen. In der Cardia und im Fundus kommen Lab- oder Pepsindrüsen vor, die zu mehreren in einen Vorraum münden. Als charakteristische Formelemente dieser Drüsen sind die Beleg- und Hauptzellen zu bezeichnen. Bei senkrechten Durchschnitten kann man wahrnehmen, daß die Epithelzellen der Schleimhaut sich ohne nachweisbare Veränderung in den trichterförmigen Vorraum festsetzen. Im Drüsenhals werden sie durch kürzere, polyedrische Zellen ersetzt, welche sich außerdem durch gröbere Granulierung von den epithelialen und den adelomorphen Zellen unterscheiden; unmittelbar daran schließen sich die adelomorphen Zellen, die in ununterbrochener Folge das enge Lumen des Drüsenkörpers bis an sein blindes Ende hinab ringsum begrenzen. Die adelomorphen Zellen sind keineswegs zu einer kontinuierlichen

Lage geordnet, sondern zwischen dem äußeren Ende der adelomorphen Zellen und der Membrana propria mehr oder weniger zerstreut eingefügt, finden sich am zahlreichsten in der Mitte und im obersten Teile des Drüsenkörpers und treten häufig als Ausbuchtungen nach dem Bindegewebe zu heraus.

Brand hält das Epithel von Schweineembryonen von 3,4 cm Länge zunächst für mehrschichtig, erst später bei Embryonen von 5 cm Länge wird es auf den Erhebungen der größeren Fläche entsprechend auf der Höhe dieser Papillen einschichtig.

Etwas eingehender will ich die Arbeit von Sewall referieren, weil sich Strecker und Sommerfeld auf diese stützen, um ihre Theorie zu begründen. Er beschreibt die Entwicklung und die Regeneration des Magendrüsenepithels an Schafembryonen. Bei den jüngsten Stadien ist die epitheliale Auskleidung des Verdauungskanals eine einfache Lage von Cylinderzellen, die sich scharf von dem darunter liegenden Mesoblast abheben. Es wird erst durch die starke Zellvermehrung mehrschichtig, um dann bei der Faltenbildung, bei der das Mesoderm nur als Stütze funktioniert, wieder einschichtig zu werden. Unter dem Epithel liegt eine Schicht von Mesoblastzellen, die eine sehr deutliche Basalmembran darstellen.

Es bilden sich allmählich durch Erhebungen, die einander kreuzen, die Vorräume und auch die Drüsen, deren Mesoblastsepta jedoch nie die Höhe der ersten Falten erreichen; auf diese Weise ist es möglich, daß mehrere Lumina in eine Höhle münden. Bei Schafembryonen von 16 Zoll Länge sind die Drüsen vollständig ausgebildet, beim Schweine dagegen erreichen sie bis zur Geburt noch nicht ihre volle Entwicklung. In den ersten Stadien sind die „embryonalen Drüsenzellen“ ziemlich einförmig in ihrem Charakter. Bei Embryonen von $5^1/_2$ Zoll Länge findet man am Grunde der Drüsen eine oder mehrere Zellen, die einen neuen Charakter angenommen haben, sie sind größer, länglicher, besser färbbar und granulierter als die „embryonalen Drüsenzellen“ und als

der Ursprung der Belegzellen anzusehen; allerdings weichen sie in ihrem Bau noch etwas von den endgültigen Belegzellen ab. Sie werden zahlreicher und dehnen sich immer weiter auf die Drüsen aus. Übergangsstadien zwischen ihnen und den „embryonic gland cells" sind nachweisbar, wenn die delomorphen Zellen aber ausgebildet sind, so zeigen sie Erscheinungen, die auf eine Vermehrung derselben durch Spaltung schließen lassen.

Die Hauptzellen treten zunächt bei Embryonen von $5^1/_2$ Zoll Länge auf, werden zahlreicher und unterscheiden sich deutlich von den späteren endgültigen Hauptzellen und auch von den Embryonalzellen, aus denen sie sich herausdifferenziert haben.

Außer der Entstehung der Belegzellen aus den embryonalen Drüsenzellen nimmt Sewall noch eine zweite Möglichkeit ihrer Herkunft an. Besonders deutlich treten bei Katzenembryonen Bildungen im Mesoblast auf, die man für Belegzellen ansehen würde, falls sie im Epithel, also diesseits der Membrana propria liegen würden.

Um diesen Erscheinungen auf den Grund zu gehen, ließ er Tiere in den verschiedensten Zeiten nach der Verdauung töten und untersuchte dann den Magen. Er fand bei Tieren, die durch Verdauungstätigkeit gereizt waren, fast sämtliche Hauptzellen zu Grunde gegangen, während die Belegzellen sehr groß waren und mehrere Kerne besaßen. Er nimmt nunmehr an, daß die Hauptzellen aus den Belegzellen sich erneuern. Durch Teilung entstehen Zellen, die zunächst noch nicht die typische Hauptzelle darstellen, diese differenziert sich allmählich aus dieser jungen Zelle heraus, wie es Übergangsstadien zu beweisen scheinen. Wenn nun aber die Belegzellen gewissermaßen für die Erneuerung der Hauptzellen sorgen müssen, so muß auch eine Quelle für jene vorhanden sein und dafür sieht er Bindegewebskörperchen im Mesoblast an, die namentlich auf Schnitten durch den gereizten, ausgehungerten Magen den Typus der Belegzellen deutlich zeigten. Diese Körperchen, die mehr oder weniger verzweigt, im optischen Durchschnitt strahlich oder dreieckig

sind, liegen an der Außenseite der Drüse, aber auch mitten im Mesoderm, diese Zellen hält er für befähigt, die Belegzellen beim Erwachsenen zu ersetzen.

Wichtigere Arbeiten erscheinen erst wieder im Jahre 1880 Vor allem ist hier die Arbeit von Toldt zu nennen über die Entwicklung der Magendrüsen, aus welcher folgendes hervorgehoben sei: Das Epithel bei Katzenembryonen mit drei Paar Kiemenbögen ist ein deutlich einschichtiges Cylinderepithel, gleichzeitig erfolgt bereits in diesem Stadium die erste Anlage von Ersatzzellen. Die Drüsenentwicklung beginnt mit dem Auftreten von grobgranulierten, wenig durchsichtigen Zellen in der Tiefe der Epithelschicht, die durch Auseinanderdrängen der Pyramidenzellen eine Vakuole bilden; dieselbe mündet zwischen den Zellen hindurch nach dem Lumen zu. Erst wenn diese primitive Labdrüsenanlage sich bis zu einem bestimmten Stadium entwickelt hat, beginnt das Bindegewebe in Form eines Grübchens zurückzuweichen. Gleichzeitig findet eine starke Vermehrung der Epithelzellen statt. Die Zellen in den Drüsenanlagen sind durchaus different von den Pyramidenzellen und fungieren als Mutterzellen für die späteren Drüsenzellen, sowohl für die Belegzellen wie für die Hauptzellen. Er gibt eine sehr eingehende Schilderung der Entstehung der ersten delomorphen Zelle, beschreibt genau die beginnende Granulierung.

In späteren Stadien findet eine Vermehrung dieser Zelle nur durch Teilung statt. Die delomorphen Zellen stehen fast ausnahmslos mit dem Drüsenlumen in Verbindung, nur hier und da werden sie zu richtigen Belegzellen. Völlig fertige Formen dieser Zellart findet man bei Embryonen selten, doch alle Ausbildungsstufen.

Auch bei adelomorphen Zellen hat er Teilungsformen wahrgenommen. Nach der Geburt treten die Hauptzellen in größeren Mengen auf, füllen das Innere des Drüsenkörpers und namentlich das blinde Ende desselben aus. Von diesen Zellen bilden sich durch Zunahme der Größe und unter successiver Ausbildung der Körnchenmassen in dem Zelleib die delomorphen Zellen, die in ihrer Jugendform das Teilungsvermögen besitzen.

In demselben Jahre veröffentlicht Heidenhain in Hermanns Handbuch der Physiologie eine eingehende Beschreibung der Zellen des Magenepithels. Ebenso erwähnenswert scheint mir die fast gleichzeitig erschienene Veröffentlichung von Stöhr. Die nächsten Jahre bringen Äußerungen über die Entstehung der einzelnen differenten Zellen. Was ist früher da, Haupt- oder Belegzellen? Sind diese beiden Zellarten imstande, sich zu teilen? Geht eine aus der anderen hervor und ähnliches? Bizzozero stellt dann zum ersten Male einwandfrei fest, daß der Ersatz der Schleimzellen in der Tiefe des Magengrübchens gebildet wird. Mit Hilfe der Golgischen Silbermethode weist Müller Kapillarkörbchen der Belegzellen nach. Auf die frühzeitige Differenzierung der Schleimzellen bei Rinderfeten weist Sacerdotti hin. Bereits bei einer Länge von 3,5 cm kann er Differenzierungserscheinungen nachweisen. Auch über die Beteiligung des Mesenchyms und Epithels an der Drüsenbildung sind die Meinungen noch geteilt. So schreibt Schenk dem Mesenchym eine ausschlaggebende Bedeutung an der Drüsenbildung zu, während das Entoderm mehr zum Materiallieferanten verurteilt scheint. Ascoli erbringt den Nachweis, daß in Schleimzellen Mitosen vorkommen.

Interessante Beobachtungen machte Malerioni, indem er nach teilweiser Verletzung der Fundusschleimhaut mit Bestimmtheit wahrnehmen konnte, daß eine Ausheilung von den unversehrten Fundusdrüsenschläuchen ausgeht. Er sieht zahlreiche Mitosen in den Hauptzellen, etwas spärlicher in den Belegzellen. Bei diesen Versuchen konnte er ferner feststellen, daß die Belegzellen teilweise durch Mitosen entstehen, teilweise durch Umbildung der Hauptzellen, das Oberflächenepithel regeneriert sich nur aus umgebildeten Hauptzellen.

Gegenüber den meisten Ansichten lehnt Petersen eine Homologie der Falten und Drüsenbildungen ab, er läßt die Drüsen aus scharf umgrenzten Anlagen in die Tunica propria wachsen, während die Falten sich nach dem Magen zu hervorwölben.

Ganz neue Anschauungen über die Entstehungen der Magendrüsen und des Oberflächenepithels entwickelt Strecker. Er spricht ähnlich Sewall und Bikfalvi dem Mesoderm eine größere Rolle bei der Drüsenbildung zu und stellt folgende Sätze auf:

1. Das Wachstum der Drüsen geschieht im wesentlichen durch Apposition ektogener Elemente, nicht durch Intussusception endogener Zellproliferation.
2. Das Wachstum der Drüsen geht von der Tiefe nach der Oberfläche, nicht umgekehrt von der Oberfläche nach der Tiefe.
3. Die Drüsenelemente sind nicht entodermaler (epithelialer), sondern mesenchymatisch-epitheloider Herkunft.
4. Beim Neugeborenen ist die Magenschleimhaut eine Art Fresszellensyncytium mit vereinzelter spezifisch fermentativer Ausbildung von Schleimhautelementen in Drüsenzellen.
5. Erst allmählich, durch konkrete Nötigung, d. h. parallel mit der sich verändernden Nahrung, entsteht der fertige Magendrüsenbau; das Neugeborene besitzt noch keine „typische“ Magenschleimhaut, sondern diese bildet sich vorzugsweise im ersten Lebensjahre durch rege Umänderungsprozesse.

Auf Einzelheiten werde ich dann in der Arbeit selbst näher eingehen.

Diese Behauptungen Streckers stützt Sommerfeld durch Untersuchungen am Schweineembryo. Auch er schreibt dem Mesoderm eine durchaus größere Mitwirkung bei Bildung des Magenepithels zu. Zunächst läßt er Drüsen bei Embryonen von 4 cm Länge zu einer Zeit entstehen, in der der Magen noch mit mehrschichtigem Epithel ausgekleidet ist. Er hält die Drüsen- und Faltenbildung streng auseinander, bespricht das Vorkommen von Mitosen im Epithel und führt die erste Drüsenbildung auf das Wachstum der zahlreichen Ersatzzellen zurück.

Bei Embryonen von 7 cm Größe erheben sich aus dem Mesoderm zottenartige Fortsätze und schieben sich zwischen

die Drüsenanlagen. Gleichzeitig wandelt sich das nun mehrzeilige Cylinderepithel des Magens durchgehends in ein einschichtiges um.

Während die Pylorus- und Cardiadrüsen sich weiter ausbilden und an Zahl zunehmen, tritt die Zahl der Fundusdrüsen fast zurück, nur die Mucosazapfen zwischen ihnen werden immer mächtiger. Nunmehr glaubt Sommerfeld eine Degeneration der dem Entoderm entstammenden Zellen wahrnehmen zu können; andererseits sieht er im Mesenchym Bildungen, die er als Urdrüsenzellen bezeichnet und die sich mehr und mehr aus den Zellen des mittleren Keimblattes herausdifferenzieren und an die Stelle der ursprünglichen Epithelauskleidung treten. Die Hauptzellen entstehen bei Embryonen von 32 cm aus den Urbelegzellen und liegen in dem Stadium noch in abwechselnder Reihe mit den delomorphen Zellen. Erst bei Embryonen von 44 cm treten sie etwas zurück, sodaß sie dann nur mit dem Zipfel das Drüsenlumen erreichen.

Nach Harms sind die Haupt- und Belegzellen durchaus voneinander verschiedene Zellen, vermehren sich in jedem Falle durch Mitosen, die in dem Drüsenhals am häufigsten sind, um von hier aus die im Drüsengrunde degenerierten Zellen zu ersetzen.

In einer größeren Arbeit versucht Heidrich die Streckerschen Befunde zu widerlegen, indem er ihm den Vorwurf macht, angefaultes und maceriertes Material zu seinen Untersuchungen verwendet zu haben. Interessant ist die Begründung über die verschiedenen Größen der Zellen und Kerne, und führt er den Unterschied auf den kontrahierten oder gedehnten Zustand des Magens zurück. Die Faltenbildungen hält er für eine Arbeit des Epithels. Die Pfropfbildung von Biedermann scheint ihm ein Kunstprodukt. Gegen die Ansicht Oppels, daß das Oberende der Schleimzelle ein besonderes Organ sei, behauptet er, daß vielmehr einzelne Schleimtröpfchen im Protoplasma suspendiert seien.

Material.

Nachdem ich die Literatur ganz kurz besprochen habe, will ich zunächst eine Übersicht über das Material geben und im Anschluß daran auch die angewandte Technik näher besprechen.

Zu meinen Untersuchungen benutzte ich zirka 150 Schweineembryonen, die ich mir vom städtischen Schlachthofe besorgt hatte. Durch das liebenswürdige Entgegenkommen von Herrn Tierarzt Bongert, dem ich an dieser Stelle meinen verbindlichsten Dank aussprechen möchte, war es mir möglich, das gesamte Material in seinem bakteriologischen Laboratorium auf dem Viehhofe zu verarbeiten. Auf diese Weise gelang es mir, die einzelnen Embryonen möglichst kurz nach dem Tode der Muttertiere, häufig noch warm, für meine Untersuchungen vorzubereiten.

Zur Charakterisierung der untersuchten Embryonen will ich die einzelnen Stadien in fortlaufender Reihe einordnen. Eine Angabe der Maße allein wäre wenig zweckmäßig; was Bonnet über Schwankungen in der Ausbildung und Größe des Gesamtkörpers und gewisser Organe bei gleichaltrigen Schafembryonen ausführt, trifft nach His beim Menschen, nach Keibel beim Schwein zu.

Bonnet macht bereits auf die verschiedene Größe gleichaltriger Embryonen bei Schafen, His beim Menschen, Keibel bei Schweinen aufmerksam. Ebenso kommen Oppel, Fischel und Mehnert nach vielen Untersuchungen zu dem Ergebnis, daß auch die Organe gleichaltriger Embryonen nicht gleichmäßig weit entwickelt sind. Hopffe untersuchte die Embryonen von Schweinen und stellte ebenfalls fest, daß man von der Größe der Embryonen nicht auf ihr Alter schließen könne, schiebt aber den Unterschied in der Ent-

wicklung auf Rassenverschiedenheit. Daneben gibt sie auch zu, daß Ferkel und Feten derselben Mutter verschieden groß sein können.

Ich selbst möchte hier noch anführen, daß außer Rassenverschiedenheit noch der Ernährungszustand des Muttertieres in Betracht gezogen werden muß, auch ist es nicht gleichgültig, ob ein Tier zum ersten Male Mutter wird oder bereits mehrmals geboren hat. Im letzteren Falle sind die Ferkel und Embryonen nach meiner Ansicht bedeutend größer und auch weiter entwickelt. Caradonna stellte in seinen Untersuchungen fest, daß die Lage im Uterus auch großen Einfluß auf die Länge und das Gewicht der Feten habe. Ich kann seine Resultate nur bestätigen. Die weiter distal vom Muttermund gelegenen Feten sind immer kleiner und auch weniger entwickelt als die ihm näher gelegenen. Besonders aufgefallen ist mir diese Tatsache bei einem Uterus, der 21 Feten in sich barg. Aus diesen Erwägungen heraus habe ich mich entschlossen, an der Hand von Photogrammen eine ausführliche Beschreibung der einzelnen Embryonen und der Organe, die uns hier interessieren, wiederzugeben, so daß man an der Hand dieser Schilderung die Entwicklung des Magens und seiner Drüsen mit der des ganzen Tieres auch leicht vergleichen kann.

Stadium I meiner Serie gleicht dem in Fig. 26 der Keibelschen Normentafeln abgebildeten Embryo vollständig, sodaß ich in diesem Falle von einem Photogramm und einer eingehenden Beschreibung absehen kann.

Mein II. Stadium ist in Abbildung 1 wiedergegeben und schließt sich fast unmittelbar an Fig. 29 der Keibelschen Normentafeln. Die Gesamtlänge dieses Embryos beträgt von der Schnauzenspitze bis zum Schwanzansatz 37 mm, davon entfallen auf die Entfernung von der Schnauzenspitze bis zum Stirnhöcker 5 mm, von hier bis zum Scheitel 8 mm, vom Scheitel bis zum Nackenhöcker 6,5 mm.

Der Rumpf ist vollständig gestreckt, der Rüssel tritt mächtig hervor, der Nackenhöcker ist kaum noch wahrnehmbar. An der Schnauzenspitze, ferner über und unter den

Augen sieht man mit der Lupe scharf ausgeprägte Haaranlagen. Die Ohrmuschel bedeckt fast vollständig die Ohröffnung, die Augenlider beginnen sich anzulegen. Die Milchhügel treten deutlich hervor, von der Milchleiste selbst ist kaum etwas zu bemerken. Die Extremitäten zeigen eine deutliche Gliederung, die einzelnen Zehen sind bereits angedeutet, die Plantarfläche der vorderen Extremität weist kaudalwärts.

Wenden wir uns nun zu den inneren Organen, soweit sie uns interessieren; der Magen liegt vollständig von der Leber überdeckt in den tieferen Teilen der Leibeshöhle nach dem Becken zu und zwar so, daß die Cardia nach dorsal und kaudal, der Pylorus dorsal und aboral zeigt, die Längsachse steht von links dorsal, nach rechts ventral. Deutlich kann man eine spiralige Drehung des Magens erkennen.

Die Kurvaturen sind schon ausgeprägt. Öffnet man den Magen durch einen Schnitt entlang der kleinen Kurvatur, so erscheint die Schleimhaut fast faltenlos, nur im Fundus erkennt man mit der Lupe wenige längsverlaufende Falten, die hier und da auseinanderweichen und so ein weites Netz bilden.

Das III. Stadium ist in Fig. 3 abgebildet und stellt einen Embryo von 49 mm Gesamtlänge dar. Davon entfallen auf die Entfernung von der Schnauzenspitze bis zur Stirne 6 mm, von da aus bis zum Scheitel 9 mm, von da bis zum Nackenhöcker 11 mm. Die Gliederung der Extremitäten ist ausgeprägter als bei dem vorhergehenden Stadium, ebenso treten die Augenlider deutlicher hervor. Sonst sind bedeutende Wachstumsveränderungen nicht zu bemerken.

Fig. 2 stellt einen Embryo von 54 mm Gesamtlänge dar. Die Schnauzen-Stirnlänge beträgt 7 mm, die Stirn-Scheitellänge 9 mm, die Scheitel-Nackenlänge 12 mm. Bei Eröffnung der Leibeshöhle sieht man nach Entfernung der auch hier noch großen Lebermassen den Magen als prallen Sack deutlich vor sich liegen. Er hat seine früher beschriebene Stellung noch beibehalten, scheint sich aber allmählich nach cranial zu schieben, und zwar in dem Maße, in dem die Ausbildung der Darmschlingen fortschreitet und die letzteren die kaudaleren Bezirke der Bauchhöhle ausfüllen.

Stadium V meiner Untersuchungen ist auf Fig. 6 dargestellt. Die Gesamtlänge dieses Embryos beträgt 59 mm. Auf die einzelnen Entfernungen entfallen davon in der bereits angegebenen Folge 9 mm, 11 mm, 12,5 mm. Die Zehen an der vorderen Extremität sind länger geworden, zeigen aber noch keine Gliederung. Die Ohrmuschel deckt die Ohröffnung vollständig und weist mit ihrer etwas breiten Spitze cranial und ventral. Der Magen hat sich bei diesem Embryo so gedreht, daß die große Kurvatur links liegt und ein wenig dorsal zeigt, während die kleine rechts liegt und etwas cranial zeigt. zeigt. Pylorus und Cardia weisen nach rechts, die Cardia außerdem ventralwärts.

Der Embryo in Fig. 5 repräsentiert Stadium VI und zeigt eine Gesamtlänge von 79 mm. Auf die Entfernung von der Schnauzenspitze bis zur Stirne entfallen davon 11 mm, von hier bis zum Scheitel 12 mm und vom Scheitel bis zum Nacken 12 mm. Änderungen in der Form sind sonst nicht bemerkbar, auch der Magen hat fast dieselbe Lage, wie in dem vorher beschriebenen Stadium behalten, nur ist er noch näher an das Diaphragma herangerückt, außerdem liegt der Pylorusteil noch mehr cranial, so daß eine Ebene, die man sich durch die große und kleine Kurvatur gelegt denkt, senkrecht auf der Sagittalebene des Embryonalkörpers stehen müßte. Bei Eröffnung des Magens quillt eine gelbliche, zähflüssige Masse heraus; die Schleimhautfalten treten hier und da schon etwas deutlicher hervor.

In Fig. 4 ist ein Embryo von 86 mm Gesamtlänge abgebildet. Die Einzelmaße betragen 12 mm, 12 mm, 13 mm. Dieses Stadium zeigt in der äußeren Form kaum Unterschiede gegen das vorhergehende. Der Magen hat hier eine Stellung eingenommen, die er bis kurz vor der Geburt beibehält. Zunächst liegt er jetzt dicht unter dem Diaphragma und weist mit dem Übergang der großen Kurvatur in den Pylorus nach ventral und etwas nach kaudal, während die Blindsackgegend dorsal und ein wenig cranialwärts zeigt. In Fig. 14 ist diese charakteristische Lage wiedergegeben, der Magen aber der Übersichtlichkeit halber etwas vom Diaphragma abgezogen.

Mein achtes Stadium ist in Fig. 7 abgebildet und stellt einen Embryo von 79 mm Gesamtlänge dar. Die Einzelmaße sind wieder der Reihe nach 10 mm, 12 mm, 19 mm. Um die Schnauze und die Augen herum sind die Anlagen für die Borsten ebenso wie die Kinnwarze ohne Lupe deutlich erkennbar. An den Endgliedern der Zehen setzt in diesem Stadium zuerst die Verhornung der Epidermis ein. Besonders deutlich läßt sich die Ausbildung dieser Hornmassen an den Klauen der beiden mittleren Zehen der Vorderextremität als helle, deutlich sich abhebende Masse erkennen, wenn man die Klauen von der Vorderfläche her betrachtet. Sie umgibt das Klauenende in Form eines Hufeisens. Sonstige Veränderungen in der Entwicklung sind nicht bemerkbar.

Fig. 8 gibt mein IX. Stadium wieder. Der hier abgebildete Embryo zeigt eine Gesamtlänge von 95 mm. Auf die einzelnen Teilstrecken entfallen davon 10 mm, 12 mm, 19 mm. Die Horngebilde um die Klauen namentlich der vorderen Extremität treten außerordentlich deutlich hervor und zeichnen sich dadurch aus, daß sie an den einzelnen Strahlen dorsalwärts umgebogen sind und in eine Spitze auslaufen. Die Ohrmuschel ist auch hier noch etwas nach cranial gewandt, beginnt sich aber allmählich aufzurichten.

Stadium X meiner Untersuchungen ist in Fig 9 abgebildet und zeigt eine Gesamtlänge von 105 mm. Die Einzelmaße betragen der Reihe nach 13, 16 und 27 mm. Wesentliche Veränderungen in der Form sind nicht wahrzunehmen.

Stadium XI (Fig. 10) hat eine Gesamtlänge von 148 mm. Die Scheitelsteißlänge, nach der ich von hier ab alle Embryonen eingeordnet habe, beträgt 122,5 mm. Dieses Stadium gleicht in seiner Gesamtausbildung ungefähr dem Stadium Baums von 11 cm Scheitelsteißlänge. Er sagt: „Die Ohrmuschel besitzt nicht mehr eine nach vorn geneigte Stellung und verdeckt die Fossa angularis, sondern sie ist vollkommen aufgerichtet und ihre Längsachse verläuft schräg von vorn nach hinten oben.“

Stadium	Maße in mm		Körperform	Auge	Ohr	Maul	Magen	Extremitäten	Bemerkungen
I.	Gerade Länge Schnauze-Stirn Stirn-Scheitel Scheitel-Nacken Gesamt-Länge		Schnauze beginnt hervorzutreten. Nackenhöcker sehr deutlich, Kopf richtet sich auf					Die Endplatten der vorderen Extremität zeigen beginnende Gliederung	
II. Abbild. 1	Gerade Länge Schnauze-Stirn Stirn-Scheitel Scheitel-Nacken Gesamt-Länge	24 5 8 6,5 37	Rumpf vollständig gestreckt. Rüssel tritt mächtig hervor. Nasenhöcker kaum noch wahrnehmbar	Augenlid angelegt			Liegt überdeckt von gewaltigen Lebermassen in den tieferen Schichten der Bauchhöhle	Gliederung der Extremitäten, Zehen bereits angedeutet	
III. Abbild. 3	Gerade Länge Schnauze-Stirn Stirn-Scheitel Scheitel-Nacken Gesamt-Länge	29 6 9 11 49		Augenlider treten deutlicher hervor				Gliederung der Extremitäten ist mehr ausgeprägt, Zehen werden länger	
IV. Abbild. 2	Gerade Länge Schnauze-Stirn Stirn-Scheitel Scheitel-Nacken Gesamt-Länge	31 7 9 12 54					Rückt allmählich nach cranial, infolge Ausbildung der Darmschlingen		
V. Abbild. 6	Gerade Länge Schnauze-Stirn Stirn-Scheitel Scheitel-Nacken Gesamt-Länge	44 9 11 12,5 59			Ohrmuschel deckt die Ohröffnung vollständig zu, Spitze weist nach cranial und ventral		Magen hat sich etwas gedreht. Cardia nach rechts und ventralwärts		
VI. Abbild. 5	Gerade Länge Schnauze-Stirn Stirn-Scheitel Scheitel-Nacken Gesamt-Länge	51 11 12 12 79					Magen noch näher dem Diaphragma gerückt. Pylorusteil mehr cranial		
VII. Abbild. 4	Gerade Länge Schnauze-Stirn Stirn-Scheitel Scheitel-Nacken Gesamt-Länge	56 12 12 13 86					Magen liegt unter dem Diaphragma		
VIII. Abbild. 7	Gerade Länge Schnauze-Stirn Stirn-Scheitel Scheitel-Nacken Gesamt-Länge	51 9 12 16 79	Haaranlagen um die Augen und um die Schnauze ohne Lupe deutlich zu erkennen				Magenfalten werden stärker	Verhornung des Epithels an den Endgliedern	
IX. Abbild. 8	Gerade Länge Schnauze-Stirn Stirn-Scheitel Scheitel-Nacken Gesamt-Länge	63 10 12 19 95			Ohr beginnt sich allmählich aufzurichten			Horngebilde namentlich a. d. Klauen der vorderen Extremität deutlicher und nach dorsal umgebogen.	

X. Abbild. 9	Gerade Länge Schnauze-Stirn Stirn-Scheitel Scheitel-Nacken Gesamt-Länge	56 13 16 21 105								
XI. Abbild. 10	Gerade Länge Schnauze-Stirn Stirn-Scheitel Scheitel-Nacken Gesamt-Länge	118 24 13,5 27,5 148			Ohr hat sich aufgerichtet und zeigt 3 Längsfalten		Falten mit bloßem Auge deutlich erkennbar, erstes Auftreten der Magengrübchen			
XII. Abbild. 12	Gerade Länge Schnauze-Stirn Stirn-Scheitel Scheitel-Nacken Gesamt-Länge	145 30 19 28 189		Augenspalte deutlich wahrnehmbar			Magengrübchen auch mit der Lupe zu erkennen			
XIII. Abbild. 14	Gerade Länge Schnauze-Stirn Stirn-Scheitel Scheitel-Nacken Gesamt-Länge	152 32 21 23 207	Haare unter dem Kinn deutlich		Ohröffnung als länglicher Spalt sichtbar	Schnauze offen, Oberlippe beginnt sich an der Durchbruchstelle d. ersten Zähne aufzuwerfen				
XIV. Abbild. 15	Gerade Länge Schnauze-Stirn Stirn-Scheitel Scheitel-Nacken Gesamt-Länge	142 40 25 50 254				Erstes Zähnchen im Oberkiefer im Durchbruch begriffen	Blutgefässe auf der Magenoberfläche stark ausgeprägt. Blindsack setzt sich ab			
XV.	Gerade Länge Schnauze-Stirn Stirn-Scheitel Scheitel-Nacken Gesamt-Länge	213 285				Im Oberkiefer sind die ersten Zähnchen durchgebrochen	Magengrübchen sehr zahlreich, deutlich auf den Umschlagfalten zu erkennen			
XVI. Abbild. 18	Gerade Länge Schnauze-Stirn Stirn-Scheitel Scheitel-Nacken Gesamt-Länge	213 49 33 48 295	Borsten deutlich an Kinnwarze, Rüssel, Augenlidern, Lidspalte sichtbar			Zwei Zähnchen sind auch im Unterkiefer durchgebrochen	Schleimhautfalten sehr hoch und massig	Die dorsale Spitze beginnt sich zurückzubilden		
XVII. Abbild. 20	Gerade Länge Schnauze-Stirn Stirn-Scheitel Scheitel-Nacken Gesamt-Länge	220 51 44 40 310		Augenspalte beginnt zu klaffen			Falten im Fundus bilden ein regelloses Netz. Farbe der Fundusgegend ist etwas gerötet	Die Verhornung der Klauen über die Spitzen hinaus bildet sich zurück		
XVIII. Abbild 22	Gerade Länge Schnauze-Stirn Stirn-Scheitel Scheitel-Nacken Gesamt-Länge	245 65 95 65 340	Haare an dem ganzen Körper, Zunge ragt über den Unterkiefer hinaus					Die Klaue ist vollständig ausgebildet		

Weiterhin möchte ich bemerken, daß das Ohr mit seiner Spitze über die Nackenkontur hinausragt und deutlich drei Längsfalten zeigt. Auch die Horngebilde an den Klauen treten noch deutlicher als bisher hervor und lassen sich ohne Schwierigkeiten abziehen. Eröffnet man bei diesem Embryo den Magen längs der kleinen Kurvatur, so erhält man ein Bild, wie es Fig. 11 wiedergibt. Schon mit bloßem Auge kann man ohne weiteres längsverlaufende Falten wahrnehmen, die sich deutlich als Schleimhautfalten kennzeichnen. Sie ziehen von der Cardia nach dem Pylorus, teilen sich hier und da, um sich dann wieder zu vereinigen, und bilden auf diese Weise ein weitmaschiges Netz. Sekundäre Fältchen habe ich auch mit der Lupe nicht erkennen können, doch sind mir bei Betrachtung mit dem stereoskopischen Mikroskope bei auffallendem Lichte Bilder aufgefallen, die Grübchen mit erhabenem Rand darstellen konnten. Sie sind hier, noch nicht sehr zahlreich, in weiten Abständen auf den Erhebungen und Einsenkungen verteilt.

Mein XII. Stadium ist in Fig. 12 abgebildet. Dieser Embryo hat eine Gesamtlänge von 189 mm, die Scheitelsteißlänge beträgt 140 mm. Veränderungen in der äußeren Form und in den Organen habe ich nicht bemerken können. Auf der Magenschleimhaut sind die vorher beschriebenen Vertiefungen bereits mit der Lupe zu erkennen. Mit dem stereoskopischen Mikroskope habe ich häufig die einzelnen Grübchen durch eine Erhebung verbunden gesehen, sodaß folgende Bilder entstanden: ○—○. Mehr als zwei Grübchen habe ich nie untereinander verbunden gesehen. Über die Faltenbildung orientiert uns Fig. 13.

Stadium XIII Fig. 14 stellt einen Embryo von 207 mm dar, seine Scheitel-Steißlänge beträgt 152 mm. Gegen Stadium XI zeigt dieses auch in der Form kaum Veränderungen, ebensowenig in den von mir untersuchten Organen. Ich habe dieses Stadium XIII nur abgebildet wegen der charakteristischen Lage des Magens.

Wenden wir uns nun zum XIV. Stadium meiner Serie. In Fig. 15 sehen wir einen Embryo von 254 mm Gesamt-

länge. Die Entfernung vom Scheitel zum Steiß beträgt 142 mm. Die Oberlippe ist in der Gegend der Hakenzähne etwas aufgeworfen, die Alveole hier etwas verdickt und erhöht. Der erste Milchzahn nähert sich seinem Durchbruch.

Nach Freilegung des Magens konnte ich hier zum ersten Male auf seiner Außenfläche viele starke Blutgefäße konstatieren. Der Blindsack ist durch eine Einsenkung deutlich vom Magen abgegrenzt. Eröffnet man den Magen, so entleert sich aus ihm eine gelbliche, schleimige Masse mit etlichen Meconiumbrocken. Die Falten sieht man in massiger Ausbildung hauptsächlich in longitudinaler Richtung verlaufen, sie liegen vielfach übereinander und sind auch an verschiedenen Stellen von Querleisten unterbrochen. (Fig. 16).

Stadium XV habe ich garnicht abgebildet, da Veränderungen in der Entwicklung nicht zu konstatieren waren. Die Gesamtlänge des betreffenden Embryos beträgt 285 mm, die Scheitel-Steißlänge 213 mm. Im Magen ist das Netzwerk der Schleimhautfalten hier nicht meht so regelmäßig, wie bisher. Außer gröberen Falten existieren sehr viele feinere Fältchen, die auf den größeren Erhebungen sitzen können und auch zwischen ihnen gefunden werden. Mit dem stereoskopischen Mikroskope konnte ich bei auffallendem Lichte namentlich auf den Umschlagkanten der Falten kleine, halbkugelförmige Hervorragungen erkennen, zwischen denen trichterförmige Einsenkungen liegen, die wohl mit den Magengrübchen identisch sind.

Der in Fig. 18 wiedergegebene Embryo (Stadium XVI) mißt in seiner Gesamtlänge 298 mm, die Scheitel-Steißlänge beträgt 213 mm. Auf dem ganzen Körper treten borstenartige Haare gleichmäßig auf, die Entwicklung scheint fast beendet. Wir haben es in diesem Stadium mit einem fast vollständig entwickelten Embryo zu tun. Die Hakenzähne sind aus ihren Alveolen herausgetreten und heben die Oberlippe noch höher und seitwärts. Die Magenschleimhaut zeigt das typische Bild von Stadium XV.

Ebenso zeigt Stadium XVII, der in Fig. 20 abgebildete Embryo, außer den Maßen keine Unterschiede in der Ent-

wicklung. Die Gesamtlänge beträgt 310 mm, die Scheitel-Steißlänge 220 mm.

Zum Schluß habe ich in Fig. 22 noch einen Embryo dargestellt, der kurz vor der Geburt steht. Seine Gesamtlänge beträgt 340 mm, die Scheitel-Steißlänge 244 mm. Die hornigen Schuhe haben ihre dorsale Spitze verloren, sie bekleiden genau die Klauenbeine.

Als Schlußstadium habe ich zum Vergleich noch den Magen eines sechs Wochen alten Ferkels untersucht. Die Schleimhaut läßt schon bei makroskopischer Betrachtung den Fundus als graurötliche, nicht scharf abgegrenzte Gegend in der Mitte der großen Kurvatur nach beiden Seiten gleichmäßig verteilt erkennen. Nach der Cardia wie nach dem Pylorus zu geht sie allmählich in die weiße Schleimhaut dieser Gegenden über. Die Mucosafalten sind oft so stark, daß sie sich umlegen, sie treten aber nicht so zahlreich auf, wie beim Embryo, dagegen wird durch eine Unmenge kleinerer Einsenkungen die Schleimhaut in zahlreiche kleinere Felder geteilt.

Technik.

In dem Folgenden will ich nun eine eingehende Schilderung der von mir angewandten Untersuchungsmethoden geben. Wie ich bemerkt, erhielt ich die Embryonen meistens noch lebenswarm, sofort nach dem Brühen, durchschnittlich $^1/_2$ Stunde nach dem Tode des Muttertieres. Die kleinsten Stadien, bis zu 23 mm Gesamtlänge, fixierte ich in toto, bei größeren bis zum Stadium VIII öffnete ich die Bauchhöhle, entfernte die Leber, so daß der Magen frei lag und brachte den Embryo dann in die Fixierungsflüssigkeit. Häufig eröffnete ich bereits bei diesen Feten längs der kleinen Kurvatur den Magen und brachte durch ein eingelegtes Stückchen Holz oder Wachs die Magenwände zum Klaffen. Betrug die Scheitel-Steißlänge der Embryonen mehr als 70 mm, so präparierte ich den Magen heraus, spannte ihn auf gefensterte Wachsplatten und brachte ihn dann in die Fixierungsflüssigkeiten. Von den letzteren verwandte ich die verschiedensten Gemische und will ihre Zusammensetzung und Anwendung kurz beschreiben.

I. Carnoys Gemisch verwandte ich hauptsächlich für kleine Embryonen, doch fixierte ich gelegentlich auch kleinere Stückchen von anderen Magen. Ich stellte mir die Mischung unmittelbar vor dem Gebrauch aus 6 Teilen absolutem Alkohol, 3 Teilen Chloroform und 1 Teil Eisessig zusammen und ließ es 15—45 Minuten auf die Objekte einwirken. Darauf brachte ich sie in 95 %, dann in absoluten Alkohol, der mehrmals gewechselt wurde. In letzterem wurden dieselben gleich entwässert.

II. Sublimat-Eisessig. Zu diesem Gemisch benutzte ich eine in physiologischer Kochsalzlösung heiß gesättigte Sublimatlösung, der ich vor dem Gebrauch 1 % Eisessig hinzufügte. Die Präparate blieben bis zu 24 Stunden in dieser Flüssigkeit,

wurden dann ca. 5 Stunden in fließendem Wasser ausgewaschen und durch die Alkoholreihe bis zum absoluten Alkohol gebracht. Um die Niederschläge, die sich bei allen Fixationen mit Sublimat bilden, zu entfernen, setzte ich dem 70 und 80 %-Alkohol Jodtinktur bis zur kräftigen Braunfärbung hinzu, und wechselte denselben, bis keine Entfärbung mehr eintrat, dann wurden die Objekte in reinen 95 %igen Alkohol übergeführt. Dieses Fixationsgemisch verwandte ich bei den Magen von Embryonen, die mindestens eine Scheitel-Steißlänge von 13 cm hatten, bis zu den Schlußstadien.

III. Pikrinsäure-Sublimat-Eisessig. Hierzu verwandte ich ein Teil konzentrierter wässeriger Pikrinsäure, 1 Teil der vorher beschriebenen Sublimatlösung, 2 Teile Aqua destillata. Erst vor dem Gebrauche setzte ich auf 100 ccm dieser Mischung 1 ccm Eisessig hinzu. Die Objekte, die hierin fixiert wurden, gehörten den Gruppen I und II an, und blieben bis 24 Stunden in dieser Flüssigkeit, wurden dann 24 Stunden in fließendem Wasser ausgewaschen und durch die Alkoholreihe, mit 50 % beginnend, bis zum absoluten Alkohol gebracht. Ebenso wie bei II wurde auch hier die Jodierung nicht vergessen.

IV. Zenkersche Flüssigkeit verwandte ich in bekannter Zusammensetzung, die Objekte blieben 24 Stunden in dem Gemisch, wurden ebensolange in fließendem Wasser ausgewaschen und dann durch die Alkoholreihe bei Jodzusatz bis zum absoluten Alkohol gebracht.

V. Die Modifikation der Zenkerschen Flüssigkeit nach Helly verwandte ich auch. Doch ließ ich die Objekte nie länger als 12 Stunden in der Fixationsflüssigkeit. Nachdem sie dann ca. 5 Stunden in fließendem Wasser ausgewaschen waren, brachte ich sie durch die Alkoholreihe bis zum absoluten Alkohol mit entsprechender Jodierung. Hierin fixierte ich nur kleinere Stückchen aus dem Fundus des Magens von größeren Embryonen.

VI. Flemmings Gemisch. In der bekannten Zusammensetzung fixierte ich hierin kleine Stückchen der Fundusgegend von Embryonen von 140—270 mm Scheitel-Steißlänge und behandelte sie auf verschiedene Weise weiter. Während ich

einen Teil nach ca. 4tägiger Fixation durch ein 24stündiges Wasserbad und die Alkoholreihe bis zum absoluten Alkohol brachte, legte ich den andern Teil zunächst für 24 Stunden in eine Mischung von 2 % Chromsäure und Acetum pyrolignosum rectificatum zu gleichen Teilen. Für weitere 24 Stunden kamen sie dann in eine 2 % Lösung von Kalium-Bichromat, dann in fließendes Wasser und von hier aus durch die Alkoholreihe bis zum absoluten Alkohol.

VII. 10 % Formol verwandte ich durch alle Stadien hindurch vom kleinsten Embryo bis zum Magen des sechswöchigen Ferkels. In den meisten Fällen ließ ich die Objekte unbeschränkte Zeit in der Lösung und schnitt zu der Weiterbehandlung kleinere Stückchen heraus. Entweder brachte ich die kleinen Präparate dann durch Wasser nach kurzem Abspülen und durch die Alkoholreihe in absoluten Alkohol, oder in 5 % Formalin. Aus letzterem wurden sie dann auf den Gefriertisch des Krauseschen Gefriermikrotoms gebracht und mittels desselben in Schnitte zerlegt.

VIII. Zum Schlusse will ich noch eine Flüssigkeit erwähnen, die ich zwar nur bei dem sechswöchigen Ferkelmagen zur Anwendung brachte. Es ist dieses ein von Prof. Krause vielfach benutztes Gemisch von absolutem Alkohol, konz. Formalin und Aqua destillata zu gleichen Teilen. 24 Stunden ließ ich es auf die Objekte einwirken und brachte sie dann, ohne auszuwaschen, sofort durch die Alkoholreihe in absoluten Alkohol.

Betrachten wir nun die einzelnen Gemische auf ihre Brauchbarkeit für die Fixation des embryonalen Magens, so zeigt sich das Gemisch nach Carnoy für alle Stadien gleich brauchbar. Die kleinsten Embryonen waren genau so gut fixiert, wie der Magen eines geborenen Tieres. Fast in gleicher Weise eignet sich 10 % Formalin für diese Stadien; diese Fixation hat außerdem den Vorteil, daß Objekte einmal darin, fast unbegrenzt lange liegen können, dann ist auch weiterhin die Möglichkeit gegeben, die Gewebe auf die verschiedensten Arten zu färben oder zu imprägnieren. Hervorheben möchte ich nur, dass bei größeren Embryonen die Drüsen bei dieser

Fixation nicht so deutlich hervortraten als bei Anwendung von Sublimat-Eisessig.

Die Objekte aus dem Zenkerschen Gemisch habe ich fast durchweg für meine Untersuchungen nicht verwenden können, dagegen zeigte sich, daß namentlich bei kleinen Embryonen die Fixation mit Pikrinsäure-Sublimat-Eisessig nichts zu wünschen übrig ließ. Über das Gemisch nach Helly möchte ich kein definitives Urteil fällen, weil ich hiervon nicht genügend Material zu Versuchen hatte.

Außerordentlich günstig ist auch die Fixierung mit Flemmings Gemisch, namentlich für die Schleimzellen des Oberflächenepithels. Etwas eingehender komme ich auf die Fixation noch bei der kritischen Besprechung der Färbemethoden zurück.

Wenden wir uns zunächst der Technik des Einbettens zu. Als Intermedium benutzte ich durchgehend Xylol und zwar stets mit gutem Erfolge. Weder habe ich ein nachträgliches Schrumpfen der Objekte beobachtet, noch ist mir aufgefallen, daß sie zu hart wurden. Allerdings habe ich es nach Möglichkeit vermieden, Objekte länger als 12 Stunden in reinem Xylol zu belassen.

Aus dem absoluten Alkohol brachte ich die Präparate nach vollständiger Entwässerung in ein Gemisch, das zur Hälfte aus Alcohol. absol. und Xylol bestand. Nach etlichen Stunden wurden die Objekte dann in reines Xylol übergeführt und jetzt erst in Xylolparaffin gebracht, das bei 16° C. fest war. Im Thermostaten von 45° C. blieben die Objekte in diesem Gemisch 60—75 Minuten, dann wurden sie auf ebensolange Zeit in denselben Thermostaten in Paraffin vom Schmelzpunkte 42° C. gestellt. Erst jetzt, nachdem ich annehmen konnte, daß alles Xylol aus den Objekten entwichen war, brachte ich sie in eine Schale mit Paraffin vom Schmelzpunkte 58° C. und in den heißen Thermostaten, der 60° C. zeigte. Nach weiteren 30 Minuten bettete ich die einzelnen Stücke meist in einem Uhrschälchen ein.

Ich nehme an, daß durch die zu lange Einwirkung hoher Temperaturen noch nachträglich viel von diesem sehr empfindlichen Material Schaden nimmt und darum für feinere Untersuchungen unbrauchbar gemacht wird.

Ich brachte naturgemäß nur in den seltensten Fällen die ganzen Objekte in Paraffin. Selbst von Gruppe I präparierte ich in vielen Fällen den Magen heraus und bettete ihn ein, desgleichen bei Gruppe II. Von Gruppe III schnitt ich stets nur ein Stückchen aus der Fundusgegend des Magens heraus und führte es auf dem angegebenen Wege bis zum harten Paraffin.

Waren die einzelnen Objekte eingebettet, so klebte ich mir die zurechtgeschnittenen Paraffinblöcke auf kleine Holzklötzchen und zerlegte sie in möglichst dünne Schnitte. Öfter ist es mir gelungen, Schnitte von $2^1/_2$—3μ anzufertigen. Zu meinen Untersuchungen verwendete ich hauptsächlich Schnitte von 5μ, nie jedoch solche, die stärker waren als 10μ.

Wie aus dem Vorhergehenden hervorgeht, habe ich ausschließlich mit Schnittfärbungen gearbeitet und zwar verwandte ich zunächst die allgemein bekannten Doppelfärbungən mit Haematoxylin-Säurefuchsin, Haematoxylin - Congorot, dann die Heidenhainsche Eisenalaun - Haematoxylinmethode in verschiedenen Variationen. So benutzte ich zur Differenzierung z. B. statt Eisenalaun das rote Blutlaugensalz zusammen mit Borax nach der Weigertschen Vorschrift.

Weiterhin gebrauchte ich Dreifachfärbungen, indem ich mit Haematoxylin vorfärbte und dann die Objektträger in die Farbmischungen von Gieson oder Calleja brachte. Oder ich bediente mich der Heidenhainschen Eisenalaun-Haematoxylinmethode und färbte mit Eosin nach, um die Belegzellen deutlicher hervorzuheben.

In ausgedehntem Maße verwandte ich die Dreifachfärbung nach Ehrlich - Biondi. Da eine genaue Beschreibung der Zusammensetzung und der Verdünnung dieser Farbmischung über den Rahmen dieser Arbeit hinausgehen würde, so verweise ich auf den diesbezüglichen Kursus der normalen Histologie von Prof. Krause. Mit dieser Methode erhielt ich durchweg sehr schöne Bilder, bis auf Objekte, die in Zenker fixiert waren. Hervorragend waren die Färbungen von Präparaten aus Carnoys Gemisch, Sublimat-Eisessig und Formalin. Unangenehm war bei dieser Färbung zunächst

nur, daß sie verhältnismäßig schnell verblaßte. Ich habe nun versucht, diesen Übelstand zu beseitigen und hoffe, daß es mir zum Teil gelungen ist. Zufällig hatte ich bei einem Objekt, daß in Sublimat-Eisessig fixiert war die Jodierung vergessen. Um nun noch nachträglich die Niederschläge zu beseitigen, mußte ich, trotzdem Spuler davon abrät, die Jodierung bei den Schnitten vornehmen und nach der Färbung dieser Präparate mit der Biondi-Lösung fiel mir die lange Haltbarkeit der Färbungen gegenüber anderen Präparaten aus derselben Fixierungsflüssigkeit auf. Noch nach einem Jahre sehen derartig behandelte Präparate fast genau so aus, als wenn sie soeben aus der Farblösung gekommen wären.

Zur Färbung ließ ich die Präparate nur selten 12 Stunden stehen, meistens begnügte ich mich mit 6 Stunden, brachte die Schnitte in leicht angesäuertes Wasser, von hier durch Aqua in 85 %, 95 % Alkohol, wo sie sehr viel Farbe abgaben, durch absoluten Alkohol und Xylol in Canadabalsam, wobei absolut darauf gehalten werden muß, daß der letztere nicht sauer reagiert. Daneben benutzte ich gern die Färbung nach Mallory, die sich gut für Präparate aus Zenker eignet. Für Präparate aus Fixationsmitteln wie Carnoy, Sublimat-Eisessig, Formol und anderem gebrauchte ich die Modifikation nach Mc. Gill. Ich stellte die Schnitte für 10 Minuten in eine 2 % Lösung von Kaliumbichromat und erreichte hierdurch, daß die Schnitte sich ebenso schön färbten wie Präparate aus dem Zenkerschen Gemisch, doch ist diese Methode für feinere Gewebeuntersuchungen wenig zu verwenden, da die Bilder nie so different sind wie bei der Färbung nach Biondi. Die Farben fließen immer ein wenig zusammen. Ausgezeichnete Dienste leistete mir dagegen diese Methode bei der Schleimfärbung. Schon in sehr frühen Stadien konnte ich in den Zellen der Magengrübchen mit ihrer Hilfe Schleimtröpfchen erkennen, ebenso wurde in späteren Stadien, wo der Schleim bereits teilweise ausgetreten war und dem Epithel auflag, derselbe schön blau gefärbt. Fast durchweg zog ich bei meinen Untersuchungen diese Färbung der Mucicarminmethode vor.

Beschreibung der Magenschleimhaut in den verschiedenen Entwicklungsstadien.

Bei der Darstellung meiner Resultate will ich so vorgehen, daß ich zunächst die Verhältnisse des Epithels, der Propria*) und der Muscularis in den einzelnen beschriebenen Embryonalstadien an der Hand meiner Abbildungen schildere.

Fig. 23 zeigt einen Querschnitt durch den Magen eines Embryo, wie er in Stadium 21 beschrieben ist. Der Magen ist durchweg mit einem cylindrischen Epithel ausgekleidet, das eine durchschnittliche Höhe von 45 μ hat. Entsprechend der mikroskopischen Beschreibung zeigt auch der Schnitt einige wenige Falten, die vom Epithel und der Propria, dem subepithelialen Bindegewebe, gebildet werden. Diese setzt sich scharf gegen das Epithel ab und läßt bei dieser Vergrößerung bereits deutlich zwei Schichten erkennen. Die innere, lumenwärts gelegene, zeichnet sich durch besonders großen Kernreichtum aus, während die äußere Zone ärmer an Kernen ist und stark aufgelockert erscheint. Sie geht allmählich in die Muscularis über, an der man stellenweise gut eine innere, circuläre und eine äußere, längsverlaufende Schicht unterscheiden kann. Die Abgrenzung nach außen bildet die Serosa.

Gehen wir nun zur feineren Struktur der einzelnen Schichten über, wie sie uns die Untersuchung mit stärkeren Vergrößerungen enthüllt, so sehen wir zunächst, daß das Epithel, das auf den ersten Blick den Eindruck eines mehrschichtigen macht, in Wirklichkeit einschichtig ist, wie es

*) Unter Propria verstehe ich nach Oppel und Kölliker die bindegewebige Grundlage zwischen Epithel und Muscularis. Sie ist streng zu unterscheiden von der Membrana propria.

Fig. 24 und 25 zeigen. Um diese Frage zu entscheiden, sei es mir gestattet, bei diesen Schnitten etwas zu verweilen. In verschiedenen Gegenden des Magens hat das Epithel verschiedene Dicke, so erscheint z. B. in Fig. 27 das Epithel beträchtlich dicker als in Fig. 25. Man kann dabei sehr leicht zu Trugschlüssen kommen, wenn nicht eine Bedingung strikt erfüllt ist. Es müssen nämlich die Schnitte genau parallel zur Längsachse der Zellen, die senkrecht auf der Ebene der Membrana propria steht, geführt sein. Ist das nicht der Fall, so wird der Epithelbelag dicker erscheinen, als er in Wirklichkeit ist. Außerdem wird aber auch ein solcher Schrägschnitt, der die Epithelzellen nicht parallel zur Längsachse trifft, sehr leicht ein vielschichtiges Epithel vortäuschen, wo es sich in Wirklichkeit um ein einschichtiges Epithel handelt. Auch die Dicke der Schnitte spielt eine nicht unwichtige Rolle für die richtige Diagnose eines Epithels. Je dünner der Schnitt, um so weniger leicht ist man Täuschungen ausgesetzt.

Betrachten wir von diesen Gesichtspunkten aus unseren Querschnitt durch den Magen, so werden wir diejenigen Stellen, an denen das Epithel dicker erscheint, als Schrägschnitte ansprechen können, wie sie bei der unebenen Oberfläche der Magenschleimhaut leicht entstehen können. Da, wo das Epithel niedriger ist, da ist es auch zweifellos einschichtig. Nähern wir uns den dickeren Stellen, so schieben sich sowohl von innen als von außen her andere Zellen ein, die nicht mehr die äußere resp. innere Epithelgrenze erreichen. Das Epithel erscheint geschichtet. Hier kann uns nur die genaue Durchsicht der ganzen lückenlosen Schnittserie Aufklärung bringen und die zeigt, daß es sich in der Tat um ein einschichtiges Epithel handelt. Die Zellen sind an diesen Stellen unzweifelhaft breiter als an den anderen, was der Täuschung natürlich Vorschub leistet. Außerdem sind sie vielleicht auch etwas länger als dort. Ich muß also entgegen der Behauptung von Hopffe dafür eintreten, daß das Magenepithel auch in dem frühesten Stadium der Entwicklung einschichtig ist.

Im Epithel unterscheidet man von innen nach außen bereits bei schwacher Vergrößerung drei Zonen, die um so schärfer hervortreten, je stärker die Vergrößerung ist. Die mittelste Zone ist bei weitem die breiteste, sie enthält die Kerne in mehreren Reihen, sodaß hierdurch einem nicht sorgfältigen Beobachter eine Mehrreihigkeit des Epithels vorgetäuscht werden kann. Der Grund für diese Anordnung ist unzweifelhaft in den Raumverhältnissen zu suchen. Die Zellen erscheinen an der Kernstelle immer schwach ausgebaucht. Es haben also die Kerne des Epithels nicht in einer Reihe Platz, sie werden sich gegenseitig nach innen, lumenwärts resp. außen verdrängen und ordnen sich schließlich so in mehreren Reihen an.

Die innere wie die äußere Zone sind protoplasmareich, sie unterscheiden sich nur insofern, als ich in der inneren Zone wohl Kerne habe beobachten können, niemals jedoch in der äußeren. Nach dem Lumen werden die einzelnen Zellen abgeschlossen durch einen Cuticularsaum, der sich mit der Biondilösung stark rot färbte. Auf Schnitten, die nach der Heidenhainschen Eisenalaun-Haematoxylin-Methode behandelt sind, tritt dieser Saum nicht so scharf hervor, dagegen bemerken wir bei dieser Färbung zwischen den Zellköpfen Kittleisten. Besonders schön treten dieselben auf Flachschnitten hervor, wo sie dann ein zierliches Netzwerk bilden, das in seinen Maschen die Köpfe der Epithelzellen umschließt. Von dem embryonalen Bindegewebe wird das Epithel durch eine hier schon deutlich erkennbare Membrana propria geschieden.

Die Zellen des Epithels erscheinen in den Schnitten lang und schmal, sind also hoch cylindrisch, im Querschnitt sind sie unregelmässig rundlich, platten sich verschiedentlich gegeneinander ab und erscheinen in der Kernzone etwas verbreitert.

Das Protoplasma scheint homogen, es tritt außerordentlich wenig hervor, sodaß die Zellen fast leer erscheinen. Nach dem Lumen zu geht es in den bereits erwähnten schmalen Saum über. Centralkörperchen habe ich nirgends

finden können. Im mittleren Drittel dieser Zellen liegen die länglichovalen Kerne, die fast die ganze Zellbreite einnehmen. In ihrem Innern unterscheidet man deutlich bis fünf Nucleoli. Das Chromatin bildet eine chromatische Membran um den Kern herum und füllt sein Inneres mit wolkigen Massen aus. Netzstrukturen habe ich in diesen Kernen niemals entdecken können.

Ein ganz anderes Aussehen zeigen nun die Kerne, die vereinzelt innerhalb der Zellen in der inneren Epithelzone liegen. Sie unterscheiden sich von den Epithelzellkernen einmal durch ihre Größe und dann durch ihre Form. Durchgängig sind sie größer wie jene. Wenn auch ihre Form nicht absolut konstant ist, so findet man doch recht häufig neben länglichen auch kugelrunde Kerne, die in der mittleren Zone stets fehlen. Diese Kerne sind verschiedentlich beschrieben und von Toldt, Strecker und Sommerfeld für Kerne von Wanderzellen gehalten worden, wie wir sie beim erwachsenen Tier häufig im Magen-Darmepithel auf der Durchwanderung anzutreffen pflegen.

Ich kann mich dieser Deutung aus folgenden Gründen nicht anschließen: Zunächst sprechen die Größenverhältnisse gegen diese Annahme, denn so groß wie die Epithelkerne oder gar noch größer, sind die Kerne der Wanderzellen bei Säugetieren nicht, sie sind im Gegenteil durchweg kleiner.

Außerdem spricht gegen die Wanderzellennatur dieser Gebilde der Bau der Kerne. Der Kern ist zwar hier auch wie der der Wanderzellen sehr chromatinreich, aber dieses Chromatin ist bei weitem nicht so dicht wie dort, sondern in einzelnen kleinen Bröckchen gruppiert, die durch ein gut entwickeltes Chromatinnetz verbunden sind. Schließlich spricht vor allem drittens die überall leicht zu konstatierende Tatsache gegen jene Annahme, daß sich diese Kerne in zahlreichen Fällen in Mitose befinden. Bei starker Vergrößerung (Immersion) habe ich deutlich fast alle Phasen der indirekten Kernteilung erkennen können. Wir haben es hier also sicher mit in Teilung befindlichen Kernen zu tun und daß diese dem Magenepithel selbst angehören, dürfte ebenso unzweifelhaft sein.

Es zeigt sich hier also jene Erscheinung, die man im Darmepithel und vor allem im Epithel der Lieberkühnschen Krypten so häufig zu beobachten Gelegenheit hat, daß nämlich die Kerne der Epithelzellen zur Teilung aus der hier basal gelegenen Kernzone nach innen dicht an das Lumen heranrücken, sich dort teilen und daß dann die Tochterkerne wieder nach der Kernzone zurückwandern. Was die Stellung der Mitosen betrifft, so steht die Achse der Spindeln meist senkrecht auf der Zellachse, seltener schräg zu ihr, doch nie hat sie die gleiche Richtung wie diese.

Die beiden nächsten Stadien zeigen keine wesentlichen Veränderungen in dem Aufbau der Magenwandung, daher will ich gleich zu Stadium IV meiner Untersuchungen übergehen. Fig. 26 und 27 stellen Schnitte durch den Magen dieses Embryos dar. Ließ die Schleimhaut bisher eine gewisse Gleichartigkeit erkennen, so zeigt sie nunmehr in den verschiedenen Gegenden nicht unerhebliche Verschiedenheiten.

Während sie nämlich an manchen Stellen des Fundus noch ganz das Gepräge des vorigen Stadiums trägt, d. h. in schwach entwickelten Falten in das Lumen mit glatter Oberfläche vorspringt, werden diese Falten an anderen Stellen nicht unwesentlich höher. Dem Höherwerden der Falten geht dann auch eine Verdickung des Epithels parallel. Der wesentlichste Fortschritt in der Schleimhautentwicklung besteht aber darin, daß auf der Höhe dieser Falten Einsenkungen erscheinen, sodaß die Schleimhautoberfläche von nun an unregelmäßig erscheint.

Da tritt nun zunächst die Frage auf, was haben wir in diesen Vertiefungen zu sehen, sind es Spalten oder trichterförmige Gruben? Um ein einwandfreies Resultat zu ermitteln, gibt es zwei Wege. Entweder man untersucht Flächenpräparate bei auffallendem Licht oder lückenlose Schnittserien. Ich habe letztere Methode gewählt und zu diesem Zwecke 30 aufeinanderfolgende Schnitte gezeichnet. Die zeichnerische Rekonstruktion ergab, daß die Vertiefungen in der Tat trichterförmige Gruben darstellen. Diese Gruben reichen stets über die Hälfte der Epitheldicke hinaus, sie laufen nicht

immer in gerader Richtung, sondern sind vielfach abgebogen oder gewunden. So sehen wir bei a 1 Fig. 27 im Grund der Grube nicht ihr eigentliches Ende. Deutlich tritt uns eine solche Einsenkung in a 3 derselben Abbildung vor Augen. Hier ist dieselbe ihrer ganzen Länge nach in den Schnitt gefallen, dank ihres geraden Verlaufs und wir können nun feststellen, daß ihr Grund von mehreren kegelförmigen Zellen gebildet wird, deren Spitzen sich zum Fundus der Grube vereinigen. Diese Zellen sind wie diejenigen, die die Gruben seitlich begrenzen, unzweifelhafte Epithelzellen, denn sie sitzen der Membrana propia auf und werden durch sie scharf gegen die Propria der Schleimhaut abgegrenzt. Seitwärts lagern sich an diese kegelförmigen Zellen cylindrische Epithelzellen an, die, je weiter wir nach oben kommen, um so länger werden. Jede Zelle erreicht mit ihrem inneren Ende das Lumen der Vertiefung, sodaß die ganze Zellgruppe uns das Bild einer umgekehrten Knospe macht. Die Zellen, die in der Mitte zwischen zwei Einsenkungen liegen, sind die höchsten. Hier reicht zweifellos jede Zelle von der Membrana propria bis zum Lumen. Also ist auch hier das Epithel einschichtig.

Auch das Bild innerhalb der einzelnen Zellen hat sich verändert. Nahmen hier bisher in der Regel die Kerne die mittlere Zellzone ein, so sind sie jetzt ganz verschieden im Zellkörper gelagert. Bald sah ich sie nahe der Oberfläche, dann wieder in der Mitte, selbst am Grunde des Zellkörpers sind sie zu finden. Die basale Lage des Kernes dagegen ist typisch für die Zellen, die den Grund der Einsenkung bilden. Im allgemeinen kann man sagen, je mehr wir uns von dem Grunde des Trichters entfernen, um so höher steigt der Kern in den Zellen, bis er ungefähr in der Mitte zwischen beiden Einsenkungen fast an der Zelloberfläche ankommt. Was nun die Bedeutung dieser trichterförmigen Einsenkungen anlangt, so wird uns das Studium ihrer weiteren Entwicklung keinen Zweifel darüber lassen, daß wir in ihnen das erste Entwicklungsstadium der Magengrübchen zu sehen haben. Ich will sie deshalb kurz als die primitiven Magengrübchen

bezeichnen. Welche mechanischen Momente in ihrer Entwicklung die ausschlaggebende Rolle spielen, das soll an einer späteren Stelle diskutiert werden.

Das Bindegewebe setzt sich scharf gegen das Epithel ab durch eine Membrana propria. Die Grenze zwischen Epithel und Mesenchym verläuft nicht mehr eben, sondern es bilden sich jetzt deutlich Erhebungen in letzterem, die das Epithel nach dem Lumen zu vordrängen. Sie stellen circuläre, wallartige Erhebungen dar, die sich um die entstandenen Magengrübchen herumziehen. Auch das Strukturbild der Tunica propria hat sich insofern geändert, als die Auflockerung noch weiter vorgeschritten ist und man in ihrem größten Teil sehr gut sternförmige verästelte Fibroblasten erkennen kann.

In den Stadien V und VI sind die Veränderungen der Magenschleimhaut so geringfügig, daß sich eine Beschreibung erübrigt, ich gehe deshalb gleich zu dem Stadium VII über. Fig. 28 demonstriert einen Schnitt durch den Magen eines hierher gehörigen Fetus. Wenn auch hier auf den ersten Blick alles beim alten geblieben zu sein scheint, so läßt doch die eingehende Untersuchung mit homogener Immersion erkennen, daß wir hier vor einem der bedeutsamsten Stadien in der Bildungsgeschichte der Magenschleimhaut stehen. Die Trichter der primitiven Magengrübchen sind verschieden breit und haben nur selten die gleiche Richtung. In vorliegender Abbildung ist zufällig ein Grübchen in seiner ganzen Länge getroffen. Wir sehen den Spalt von der Höhe des Epithels bis fast zum Bindegewebe ziehen, von dieser nur durch eine jener kegelförmigen Zellen getrennt, die wir bereits am Grunde dieser Grübchen im Stadium IV entdecken konnten. Doch hat diese Zelle bedeutsame Veränderungen durchgemacht. Sie sitzt mit breiter Basis der Membrana propria auf und ist gegen die Nachbarzellen scharf abgegrenzt. Der Zelleib, der in dem früheren Stadium von einem hellen, fast homogen erscheinenden Protoplasma gebildet wurde, läßt deutliche granuläre Einlagerungen erkennen. Die Form der Körnchen ist nicht deutlich festzustellen, sie

füllen in großen Massen den ganzen Zelleib aus und scheinen um den Kern herum etwas dichter gelagert zu sein, als in den peripheren Zellschichten. Sie besitzen eine starke Affinität zu sauren Farbstoffen. So treten sie deutlich rot hervor in Schnitten, die mit Eosin tingiert sind. Bei der Biondifärbung sehen wir sie auch stark rot, sie nehmen also das Säurefuchsin aus dem Farbgemisch auf. Bei Schnitten, die mit der Heidenhainschen Eisenalaun - Haematoxylinmethode behandelt sind, treten diese Granulationen fast gar nicht hervor. Man kann die betreffenden Zellen nur an ihrer Lage, Gestalt und an ihren Kernen erkennen.

Der Kern nimmt in der Regel die Mitte der Zelle ein. Seine Form ist verschieden, rundlich oder walzenförmig. Das Chromatin ist durchweg in einem feineren Netzwerk angeordnet, in dessen Knotenpunkten mehrere Nucleolen eingelagert erscheinen. Die färberischen Reaktionen und das weitere Schicksal dieser Zellen lässt keinen Zweifel aufkommen, daß wir es in ihnen mit den ersten Belegzellen der Fundusdrüsen zu tun haben, und es ist deshalb gegenüber den in neuerer Zeit aufgestellten Behauptungen (Strecker, Sommerfeld, Hopffe) von größter Bedeutung, die Zugehörigkeit dieser Zellen mit aller Bestimmtheit festzustellen.

Daß es sich hier um wirkliche Epithelzellen handelt, kann aber gar keinem Zweifel unterliegen. Die Abgrenzung gegen das Bindegewebe wird durch die Membrana propria, der diese Zellen mit breiter Basis aufsitzen, auf das allerschärfste gegeben. Schon bei oberflächlicher Betrachtung wird man ohne weiteres erkennen, daß wir in diesen jungen Belegzellen genau dieselben Gebilde vor uns haben, wie sie in dem früheren Stadium beschrieben wurden. Der Unterschied besteht nur darin, daß diese Zellen nun beginnen, Körnchen, Granula in ihrem Zelleib auszuarbeiten. Von einer Einwanderung von Elementen des Mesenchyms in das Epithel ist auch hier nirgends etwas zu bemerken, überall haben wir zwischen Epithel und Propria die Membrana propria als scharf hervortretende Grenzlinie.

Bei b in Fig. 28 können wir eine schmale Fortsetzung der Magengrube erkennen. Diese kleine Ausbuchtung schiebt sich zwischen die Belegzelle und die benachbarte Epithelzelle. Vielleicht haben wir in diesem Spalt den ersten Beginn der Drüsenbildung zu erblicken.

Das nächste für uns in Betracht kommende Stadium ist der auf Fig. 9 abgebildete Embryo. Einen Schnitt durch seine Magenschleimhaut zeigt uns Fig. 29. Die Zahl der primitiven Magengruben ist nun schon ganz beträchtlich gewachsen und wir treffen sie zu mehreren in jedem Gesichtsfeld. Die Grübchen sind zum Teil eng wie vorher, zum Teil aber auch weit und seicht, wie unsere Figur zeigt. Den Grund einer jeden Grube bilden mehrere Belegzellen, die sich von den umgebenden Epithelzellen nicht nur durch ihren Körnchengehalt, sondern auch durch ihre typische Form unterscheiden. Das Epithel ist etwas niedriger als im vorigen Stadium, es setzt sich stets gegen das Bindegewebe scharf ab. Nicht selten findet man, anscheinend regellos, zwischen den Epithellen mit ihrem homogenen Protoplasma eine gekörnte Zelle liegen, ohne daß man in demselben Schnitte auch eine dazugehörige Magengrube nachweisen kann. Dieser Befund erklärt sich aber sofort, wenn man die folgenden oder vorhergehenden Schnitte daraufhin durchmustert. Man wird dann immer auch die betreffende Magengrube finden, die allerdings manchmal nur recht eng ist und stark gewunden verläuft. Ich habe aus der Untersuchung zahlreicher Serien also den Eindruck gewonnen, daß immer zuerst die Magengrübchen entstehen und daß erst dann die am Grunde derselben stehenden Epithelzellen beginnen, Granula auszuarbeiten und sich zu Belegzellen umzuwandeln.

Ich habe dann auch bei der Untersuchung dieses Stadiums Gelegenheit genommen, der Frage nach der Genese der Granula näher zu treten, bin jedoch bis jetzt in dieser Beziehung noch nicht zu abschließenden Resultaten gekommen. Ausnahmslos läßt sich feststellen, daß die Granulabildung in nächster Nähe des Kernes beginnt. Besonders geeignet dafür erweisen sich Biondipräparate, bei denen die jungen Granula

durch ihre intensive Rotfärbung scharf aus dem ganz blaßroten Zellkörper hervorleuchten. Die Körnchenbildung beginnt dicht neben der Kernmembran an einer circumscripten Stelle und schreitet von hier aus zunächst um den ganzen Kern herum fort, so daß letzteres von einem körnigen, tiefrot gefärbten Hof umgeben erscheint. Vom Kern aus schreitet die Granulierung zunächst nach innen, nach dem freien Zellende fort. Erst wenn die Zellkuppe schon vollkommen granuliert ist, beginnt auch die Granulabildung in dem basalen Zellabschnitt.

Ob die Granula aus den in den embryonalen Zellen vorhandenen Mitochondrien hervorgehen, wie das nach den neuesten Forschungen höchst wahrscheinlich geworden ist, vermag ich nicht zu entscheiden, da mir trotz vielfacher Bemühung eine distinkte Färbung der Mitochondrien nach der Bendaschen Methode nicht gelingen wollte.

Gleichzeitig mit diesen im Zelleib vor sich gehenden, wichtigen Veränderungen macht auch der Kern wesentliche Modifikationen durch. Während er in den Epithelzellen meist länglich, ovoid ist, nimmt er in den jungen Belegzellen mehr und mehr eine regelmäßige, kugelförmige Gestalt an. Das vorher wolkige, undeutliche Chromatin ballt sich zu distinkten Bröckchen, die durch Chromatinfäden mit einander verbunden werden. Auch die vorher sehr undeutlichen Nucleolen treten nun viel schärfer in die Erscheinung.

Die Kernteilungsfiguren, die bislang so massenhaft in den Epithelzellen auftraten, werden in diesem Stadium schon wesentlich seltener. Man findet sie aber immer noch hier und da in den Epithelzellen, aber niemals in den jungen Belegzellen. Auch in der Propria finden sich Kernteilungsfiguren nicht mehr so häufig. Dagegen werden nunmehr auch die Zellgrenzen in der inneren Schicht deutlicher, auch Bindegewebsfibrillen treten schon in dieser Zone auf. Zum ersten Male konnte ich in diesem Stadium vielfach Lymphspalten und Blutgefäße in größeren Mengen wahrnehmen.

Die in Fig. 30 abgebildete Stelle aus einem Schnitt durch den Magen eines Embryos vom Stadium XI zeigt uns

ein weites und seichtes Magengrübchen, dessen Grund von jungen Belegzellen ausgefüllt ist. Während auf der rechten Seite der Epithelbelag einschichtig erscheint, haben wir auf der linken Seite ein anscheinend zweischichtiges Epithel, das noch weiter nach links sogar mehrschichtig erscheint. Die tiefste Schicht wird gebildet von Belegzellen, deren körniger Inhalt hier in dem nach der Eisenalaun-Haematoxylin-Methode behandelten Präparat kaum hervortritt. Daß es sich aber wirklich um Belegzellen handelt, läßt die dunklere Färbung des Zellkörpers, die Form und der Bau der Kerne deutlich erkennen. Nach dem Lumen zu werden diese Belegzellen links überlagert von einer Schicht Zellen, deren Kerne zum Teil garnicht getroffen erscheinen.

Daß es sich hier um eine durch einen Schrägschnitt uns vorgetäuschte Zweischichtigkeit handelt, geht aus dem Studium der Serie unzweifelhaft hervor. Durch solche Schrägschnitte kann auch der Grund eines Magengrübchens — und das kommt garnicht selten vor — vollkommen vom übrigen Epithel abgetrennt werden, so daß dann die hier gelegenen Belegzellen frei in dem Mesenchym zu liegen scheinen. Unzweifelhaft sind es auch solche Schrägschnitte, die manche Autoren dazu verleitet haben, den Entstehungsort der Belegzellen in das Bindegewebe der Propria zu verlegen. Schrägschnitte bergen aber noch eine weitere Gefahr in sich, indem in ihnen, wie das auch unsere Figur zeigt, die sonst so scharfe Grenze zwischen Epithel und Bindegewebe mehr oder weniger vollkommen verwischt werden kann.

In diesem Stadium, also bei einem Embryo von 148 mm Gesamtlänge, gelang es mir auch, den Beginn der Schleimbildung in den Epithelzellen zu erkennen. Am besten tritt diese Erscheinung hervor bei Präparaten, die nach der Malloryschen Methode gefärbt waren. Zur Sicherstellung habe ich dann auch noch einzelne Schnitte mit Mucicarmin behandelt. Während der Kern in den Epithelzellen meist je eine sehr oberflächliche Lage hat, rückt er in diesen Zellen mehr gegen die Zellmitte hin, wobei er garnicht selten auch unverkennbare Formveränderungen aufweist. Er erscheint

etwas abgeplattet. In dem zwischen Kern und Lumen freigewordenen Teile des Zellkörpers treten nun kleine Mucigengranula in großer Zahl auf, die diese Region bald völlig erfüllen. Während am Anfang dieser Schleimbildung der Zellkörper gegen das Lumen zu scharf begrenzt erscheint, wird im weiteren Verlaufe diese Abgrenzung immer weniger deutlich. Die junge Schleimzelle beginnt bereits ihren Inhalt in das Mageninnere zu entleeren.

Einen Schnitt aus der Magenschleimhaut eines Fetus vom Stadium XII stellt Fig. 32 dar. Wir haben hier im wesentlichen die gleichen Verhältnisse wie früher, nur daß die primitiven Magengruben sich wesentlich verändert haben. Sie lassen sich auch hier an günstigen Stellen bis zur Propria verfolgen und werden durchgängig von einem cylindrischen Epithel ausgekleidet. An ihrem Grunde erkennt man sofort die Belegzellen, die sich sowohl durch ihre Größe und Gestalt als auch durch ihre Struktur von den anderen Epithelzellen unterscheiden. Ihre Zahl hat aber nicht unbeträchtlich zugenommen. Man kann in einzelnen Grübchen fünf und mehr Belegzellen zählen. Es hat also gegenüber dem vorigen Stadium eine unzweifelhafte Vermehrung dieser Gebilde stattgefunden und es tritt natürlich die Frage auf, wie diese Vermehrung erfolgt ist. Ich habe nun eine große Anzahl von Schnitten untersucht, die mit Biondilösung gefärbt waren, welche ja die Belegzellen tadellos aus dem Gesamtbild der Fundusdrüsen hervortreten läßt, und konnte in keinem Falle eine Mitose in einer solchen Belegzelle nachweisen, während die Teilungsfiguren in den umgebenden Epithelzellen massenhaft zu finden waren. Das heißt aber mit anderen Worten, daß dann, wenn einmal eine Epithelzelle der primitiven Magengrube durch Ausarbeitung spezifischer Granula sich in eine Belegzelle umgewandelt hat, sie einer weiteren Teilung nicht mehr fähig ist. Die sich mitotisch teilenden Zellen sind eben noch im Stadium der Indifferenz und eine Vermehrung der Belegzellen kann deshalb nur so erfolgen, daß von diesen indifferenten Epithelzellen immer mehr mit der Granulabildung beginnen und dadurch zu Belegzellen werden.

Etwas ganz Ähnliches läßt sich hinsichtlich der Oberflächenzellen, also der die Spitze der Bindegewebezapfen bekleidenden Zellen, nachweisen. Sie sind durch Ausarbeitung von Mucigengranulis zu Schleimzellen, also ebenfalls zu spezifischen Zellen geworden. Auch in ihnen findet man niemals Kernteilungsfiguren; das Vorkommen der letzteren beschränkt sich also auf die große, mittlere Epithelzone der Magengrübchen. Ihr Epithel ist ein indifferentes.

Die durch die Teilungsprozesse in dieser Zone gebildeten jungen Zellen schieben sich teils nach der Schleimhautoberfläche und werden zu Schleimzellen, teils drängen sie nach dem Drüsengrunde zu und wandeln sich in Belegzellen und teils bleiben sie stationär und sorgen als indifferente Elemente durch neuerliche Teilung für den Zellnachwuchs.

Deshalb lassen sich auch nach beiden Seiten hin alle Übergangsstadien zwischen indifferenten Epithelzellen einerseits und Schleim- und Belegzellen anderseits mühelos auffinden.

Die Tunica propria grenzt sich, wie bisher, auch jetzt noch durch die Membrana propria scharf gegen das Epithel ab. Diese letztere ist nicht an allen Stellen des Schnittes gleich gut erkennbar, und ich habe sie in meinen Zeichnungen auch nur da eingefügt, wo sie im Präparat auch wirklich deutlich hervortrat. Auf diese Weise habe ich eine Schematisierung der Zeichnungen vermieden. Die Bindegewebszapfen sind bedeutend höher und dünner geworden. Zur Bildung dieser Erhebungen wird im allgemeinen nur die früher als kernreich bezeichnete Schicht verwendet, während die lockere Schicht darunter liegt und die Abgrenzung gegen die Muscularis bildet.

In diesem Entwicklungsstadium gelang es mir auch, die ersten Spuren einer Schicht nachzuweisen, die später im ganzen Magen-Darmkanal eine bedeutungsvolle Rolle spielt, ich meine die Muscularis mucosae. Die ersten deutlichen Muskelzellen, wie sie uns Fig. 33 bei d zeigt, treten auf in dem Bindegewebe und zwar an der Grenze zwischen dem

zellreichen und dem lockeren Teil. Sie finden sich zunächst ganz vereinzelt und schließen sich erst nach und nach zu einer kontinuierlichen Schicht zusammen.

Auch hier leistet die Biondifärbung wiederum für das Studium der Histiogenese ganz hervorragende Dienste, indem sie das Auftreten der ersten Muskelfibrillen vorzüglich zur Anschauung bringt. Die Zellen der Muscularis mucosae entstehen aus Mesenchymzellen. Zunächst gewahrt man, daß sich die sternförmigen Zellen unter Verlust ihrer Ausläufer bedeutend in die Länge strecken und Spindelform annehmen. Damit geht auch eine Umformung des Kernes Hand in Hand. Während er früher unregelmäßig kuglig oder ovoid war, streckt er sich jetzt ebenso wie der Zellkörper in die Länge und wird stabförmig. Nachdem also zunächst die Mesenchymzelle so ihre Form geändert hat, beginnt die Ausarbeitung der contractilen Substanz im Innern des Zellkörpers. Der Beginn dieses Prozesses markiert sich schon bei mittelstarker Vergrößerung dadurch, daß der vorher ganz blasse Zelleib nun eine stärkere Affinität für das Säurefuchsin der Biondilösung annimmt und durch seine satte rote Färbung von den Fibroblasten der Umgebung sich abhebt. Untersuchung mit homogenen Immersions-Systemen zeigt uns, daß die jungen Fibrillen des Zellkörpers es sind, welche diese Affinität für den saueren Farbstoff haben. Zuerst tritt die contractile Substanz in Form von feinen Körnchen auf, die sich hintereinander aufreihen und zur Bildung von Fibrillen aneinanderschließen.

Wir können nun also von diesem Stadium an nach dem Auftreten der Muscularis mucosae die gemeinsame Schicht des früheren Bindegewebes deutlich in zwei Schichten sondern: eine Tunica propria, welche die Magengrübchen umgibt und in Form von Zapfen, oder körperlich gesprochen, Wällen, zwischen ihnen in die Höhe steigt und nach innen zu durch die Membrana propria vom Epithel getrennt wird. Epithel und inneres Bindegewebe stellen also die Mucosa im engeren Sinne dar. Nach außen wird sie abgeschlossen von der Muscularis mucosae, auf die wiederum nach außen die Sub-

mucosa folgt, welche die Schleimhaut mit der Muscularis des Magens verbindet. Noch mehr als in den früheren Stadien unterscheiden sich Tunica propria der Mucosa und Submucosa jetzt und in Zukunft. Während die erstere aus dicht gehäuften Zellen besteht, an denen eine Bildung von Bindegewebsfibrillen nicht zu konstatieren ist, zeigt die Submuscosa einen viel lockereren Bau. Ihre Zellen sind weit verästelt und haben schon reichliche Mengen von Bindegewebsfibrillen gebildet.

Wenden wir uns nun zu Fig. 34. Sie stellt einen Schnitt durch die Fundusschleimhaut eines Embryos vom Stadium XV dar, der uns einen wesentlichen Fortschritt in der Histiogenese der Magenschleimhaut vorführt. Durch die andauernde Vermehrung der indifferenten Epithelzellen haben die früheren Magengrübchen an Tiefe ganz beträchtlich zugenommen und lassen nun schon zwei Teile erkennen, einen inneren, dem Magenlumen benachbarten weiteren und einen äußeren, dem Bindegewebe zugewandten, engeren. Beide Teile setzen sich nicht scharf gegeneinander ab, sondern gehen ganz allmählich ineinander über. Der innere, weitere, ist auch zugleich der längere. Er wird ausgekleidet zunächst von den Schleimzellen des Oberflächenepithels, dann folgen nach außen zu indifferente Epithelzellen. Der äußere, engere Abschnitt, der meist nicht unbeträchtlich kürzer als der vorige ist, wird von undifferenzierten Epithelzellen ausgekleidet, zwischen denen zahlreiche, junge Belegzellen erscheinen, die immer auch das blinde, der Membrana propria angelagerte Ende der Vertiefung auskleiden.

Ohne Zweifel haben wir in diesen beiden Teilen des primitiven Magengrübchens nun die beiden Komponenten vor uns, in die sich der epitheliale Anteil der fertigen Magenschleimhaut gliedert, das Magengrübchen und die Fundusdrüse. Das erste Auftreten der letzteren läßt sich auch schon hier und da in früheren Stadien beobachten. Solche Bilder sind uns schon in Fig. 28 und 32 begegnet. Dort ließ sich erkennen, wie das primitive Magengrübchen einen feinen, sproßartigen Spalt zwischen die an seinem Grunde gelegenen Belegzellen trieb. Nicht selten gabelt sich auch sein

blindes Ende, wie das die erstere Figur zeigt, und es gehen so aus einem Magengrübchen zwei oder mehr Fundusdrüsen hervor.

Die Belegzellen kleiden, wie gesagt, immer den Grund der nun entstandenen Fundusdrüsen aus, finden sich aber auch höher hinauf, d. h. weiter nach innen und auch noch, wenn auch seltener, in dem als Magengrübchen zu bezeichnenden Abschnitt, wo sie sich ja später nicht mehr finden. Es scheint mir diesbezüglich sehr wahrscheinlich, daß auch noch in späteren Entwickelungsstadien ein Teil des Magengrübchens durch Verengerung des Lumens in den Drüsenteil einbezogen wird.

An vielen Stellen ist das Wachstum der Drüsen ein so starkes, daß das Wachstum der Propria mit ihm nicht gleichen Schritt hält und daß dann die Drüse gezwungen wird, sich zu krümmen, sich in Windungen zu legen. Man erhält deshalb auf diesem Stadium ziemlich selten die Drüsen längsgeschnitten und begegnet häufig Bildern, wie sie unsere Fig. 35 zeigt. Hier liegt mitten in der Tunica propria bei a ein Komplex von vier Belegzellen, die zwischen sich das enge, eckige Drüsenlumen erkennen lassen.

Da dieses Lumen außerordentlich eng ist und die Grenzen der jungen Belegzellen gegeneinander, besonders bei nicht ganz tadelloser Konservierung und schlecht differenzierter Färbung nur sehr schwer zu erkennen sind, so imponiert ein solcher Zellkomplex nicht selten als eine mehrkernige Zelle und in der Tat sind von einzelnen Autoren (Schenck Stintzing, Oppel und Strecker), solche mehrkernige Belegzellen beschrieben worden. Würden derartige Bilder den tatsächlichen Verhältnissen entsprechen, so würde das für eine Vermehrung dieser Zellen auf dem Wege direkter oder indirekter Teilung sprechen. Ich habe mich aber von der Existenz solcher vielkerniger Belegzellen in keinem Falle überzeugen können und schiebe ihr Zustandekommen auf Fehler in der technischen Behandlung der Präparate.

In der feineren Struktur der Belegzellen hat sich gegen früher nichts wesentliches geändert. Hervorgehoben zu werden

verdient aber, daß ich sowohl bei Biondi- als auch bei Eisenalaun-Haematoxylin-Färbung in diesem Entwicklungsstadium in den Belegzellen bereits die von E. Müller entdeckten Korbcapillaren nachweisen konnte. Sie traten bei Untersuchung mit aprochromatischen Immersionen deutlich als helle Straßen im Zellkörper hervor.

Im Gegensatz zu den Belegzellen hat sich das Aussehen der Schleimzellen vielfach geändert. Sie sind immer noch scharf gegeneinander abgegrenzt. An der freien Oberfläche fließt der ausgetretene Schleim vielfach zusammen. Der innere, verschleimte Zellabschnitt grenzt sich durch einen lumenwärts offenen Bogen gegen den äußeren, protoplasmatischen Teil ab. Bei der Biondifärbung fällt deutlich das lichte, bläuliche, glasige Ende der Zellen auf, die Färbung nach Mallory läßt diesen Teil als helle, gekörnte, bläuliche Masse erscheinen, in einem dunklen Netz sind hellere Tröpfchen eingelagert.

Lag der Kern bisher nie tiefer als in der mittleren Zellzone, so wird er nun allmählich durch die immer intensivere Schleimbildung nach dem basalen Teile der Zelle verschoben. Nur wenig Protoplasma trennt ihn in diesem Falle von der Zellgrenze. In diesem Stadium ist er dann abgeplattet. Auch in diesen Zellen habe ich Mitosen nirgends wahrnehmen können.

Entsprechend der weiteren Ausbildung der Magendrüsen entsendet auch das Bindegewebe immer höhere Zapfen in die einzelnen Erhebungen. Wir können hier vielleicht schon von Drüsensepten sprechen. Die Grenze gegen das Epithel ist auch hier auf senkrechten Schnitten durchaus scharf. Die Membrana propria läßt sich besonders gut auf Drüsenquerschnitten erkennen, wo sie auch die den Tubulus begrenzenden Belegzellen umgibt. Muskelfasern sind in den Bindegewebszapfen noch nicht vorhanden, die Muscularis mucosae liegt noch als distinktes breites Band zwischen den beiden Bindegewebsschichten, trennt also die Submucosa von der Mucosa.

Die Veränderungen, welche die Magenschleimhaut nun in den noch folgenden Stadien durchmacht, beschränken sich im wesentlichen auf ein Längenwachstum und auf eine Streckung

der Drüsen und die dadurch bedingte Verdickung der Schleimhaut. So beträgt die Dicke der Schleimhaut im Stadium XV 153 μ. Die Drüsen erscheinen zum größten Teil längsgeschnitten, machen jedoch hier und da, wie die zerstreuten Querschnitte zeigen, immer noch leichte Biegungen.

Das Epithel der Drüsen setzt sich zu dieser Zeit ebenso wie in den vorhergehenden Stadien zusammen aus indifferenten Zellen und Belegzellen. Hauptzellen mit ihren charakteristischen groben, runden Pepsinogengranulis aufzufinden, ist mir vor der Geburt des Tieres nie gelungen. Die Belegzellen finden sich in der ganzen Ausdehnung des Drüsenschlauches; am dichtesten sind sie im Drüsengrund gelagert, weniger dicht stehen sie im Drüsenkörper und am wenigsten dicht im Drüsenhals, wo man sie bekanntlich in der fertigen Drüse am zahlreichsten antrifft.

Auch insofern haben sie ihre definitive Lage noch nicht angenommen, als sie sämtlich alternierend mit den indifferenten Zellen das Drüsenlumen begrenzen. Sie rechtfertigen also hier ihren Namen noch nicht. Die Abdrängung vom Drüsenlumen und Vorlagerung an die Peripherie des Drüsenschlauches kommt erst später zustande und ist augenscheinlich die Folge der Umbildung der indifferenten Zellen zu Hauptzellen. Diese indifferenten Zellen liegen, wie erwähnt, alternierend mit den Belegzellen. Sie lassen auch jetzt noch Teilungsvorgänge erkennen, ebenso kann man auch in diesem Stadium noch die verschiedenen Umwandlungsprozesse von indifferenten Zellen in Belegzellen überall konstatieren. Nur insofern zeigt sich auch hier ein Fortschritt gegen früher, als die indifferenten Zellen vielfach ihre Form verändert haben. Sie erscheinen jetzt weniger cylindrisch als kubisch, sie sind niedriger und breiter geworden.

Die Magengrübchen sind auch in diesem Stadium noch relativ tief. Sie werden in ihren, der Schleimhautoberfläche benachbarten Partien ausgekleidet von den cylindrischen Schleimzellen des Oberflächenepithels. Nach dem Grunde des Grübchens zu treten an die Stelle dieser cylindrischen Schleimzellen die jetzt mehr kubischen indifferenten Zellen und

zwischen ihnen findet man im Grunde, wie auch in dem vorigen Stadium immer noch zahlreiche Belegzellen. Es scheint also, daß auch jetzt noch die tieferen Partien der Magengruben in die Bildung von Magendrüsen einbezogen werden.

Im Oberflächenepithel ist die Schleimabsonderung jetzt in vollem Gange und man findet deshalb seine Zellen in allen Stadien der Schleimbildung. Während ein Teil der Zellen mit Mucigengranulis vollgepfropft erscheint, stößt man zwischen ihnen auf Zellen, die ihren schleimigen Inhalt vollkommen ausgestoßen haben, sodaß der ganze Zellkörper mit einem sich in Biondilösung rot färbenden, ziemlich dichten Protoplasma erfüllt ist. Zwischen diesen beiden Endstadien lassen sich alle möglichen Zwischenstadien auffinden. Auch die mit der Schleimbildung und Schleimausstoßung Hand in Hand gehenden, schon so oft beschriebenen Kernveränderungen lassen sich dabei auf das Schönste beobachten. Daß die Schleimabsonderung in diesen Stadien der Entwicklung schon eine sehr rege ist, zeigt ja auch die Tatsache, daß der Magen zu dieser Zeit stets mit beträchtlichen Schleimmassen erfüllt ist.

Die Drüsen werden ebenso wie das Oberflächenepithel und die Magengruben nach dem Bindegewebe zu von einer sehr deutlich entwickelten Membrana propria ausgekleidet. Die nun folgende Tunica propria zeigt nun schon deutlich ihren definitiven Charakter als reticuliertes Gewebe, d. h. sie besteht aus verästelten, sternförmigen Zellen, die durch ihre Ausläufer miteinander anastomosieren und in den dadurch entstehenden Maschen zahlreiche Lymphzellen enthalten.

Letztere trennt in Form von Septen die einzelnen Drüsen von einander und wird nach außen abgeschlossen durch die Muscularis mucosae, in der wir jetzt schon ziemlich deutlich zwei Schichten unterscheiden können.

Auch in den die Fundusdrüsen umgebenden Bindegewebssepten trifft man schon in diesen Stadien glatte, von der Muscularis mucosae gegen die Magenoberfläche aufsteigende Züge glatter Muskeln, die ja in der Schleimhaut des erwachsenen Schweines besonders stark hervortreten. Ob diese glatten Muskelfasern in der Propria selbst aus Mesenchymzellen ent-

stehen oder von der Muscularis mucosae aus wachsen, was mir wahrscheinlicher ist, vermochte ich nicht zu entscheiden.

Leider war es mir nicht möglich, den Magen neugeborener Ferkel zu untersuchen und ich kann nur über den Magen eines sechs Wochen alten Tieres berichten. Hier bietet die Fundusschleimhaut, wie Fig. 40 zeigt, schon ganz die Verhältnisse des erwachsenen Tieres dar. Wir sehen die Fundusdrüsen ausgekleidet von Haupt und Belegzellen. Es muß also die Umbildung der indifferenten Zellen zu Hauptzellen in die Zeit der Geburt oder kurz nachher fallen. Diese indifferenten Zellen erhalten sich auch während des ganzen Lebens im obersten Abschnitt der Drüsen, im sogenannten Drüsenhals. Hier finden sich zeitlebens Mitosen und von hier geht die Regeneration der verbrauchten Drüsenzellen vor sich.

Zusammenstellung und Kritik der Befunde.

Betrachten wir nun an der Hand unserer Untersuchungen die Entstehung und das Wachstum der Lab- und Fundusdrüsen, so ergibt sich als erste und wichtigste Tatsache, daß als Matrix sowohl des Oberflächenepithels, als auch des die Fundusdrüsen auskleidenden specifischen Epithels ausschließlich und allein das Entoderm resp. die aus ihm hervorgehenden primäre epitheliale Bekleidung des Mageninneren anzusehen ist. Es ist durchaus notwendig, diese Tatsache hier noch einmal ganz besonders zu betonen, denn, wie bereits von Sewall eine Beteiligung des Mesoderms bei Bildung der Drüsen angenommen wurde, so wird auch in neuerer Zeit vor allem von Strecker und Sommerfeld dem Bindegewebe eine sehr große Rolle bei dem Aufbau der Drüsen zugesprochen. Selbst Hopffe ist sich nicht klar darüber, ob die ersten Belegzellen aus Epithelzellen oder Bindegewebszellen hervorgehen und spricht sich zugunsten der letzteren Möglichkeit aus.

In den ersten von mir untersuchten Stadien ist das den Magen auskleidende Epithel ein einschichtiges, mäßig hohes Cylinderepithel und diese Einschichtigkeit erhält sich auch durch die gesamte Entwicklung hindurch. Demgegenüber treten Brand, Sewall, Sommerfeld und Hopffe dafür ein, daß das Magenepithel anfänglich mehrschichtig sei und erst später einschichtig werde. Ich kann mir diese Angaben nur so erklären, daß jenen Autoren Schnitte vorgelegen haben, welche nicht parallel zur Längsachse der Epithelzellen geführt waren, also Schrägschnitte darstellen. In den frühesten, von mir untersuchten Stadien kann ein Zweifel an der Ein-

schichtigkeit des Epithels überhaupt nicht bestehen, denn hier sind die Zellen noch verhältnismäßig niedrig und breit. Später wird allerdings, das ist ohne weiteres zuzugeben, die Entscheidung dieser Frage nicht ganz leicht, weil die Zellen höher und schmaler werden und weil sie vielleicht auch hin und wieder nicht ganz gerade gestreckt, sondern in leichten Windungen verlaufen; aber ich glaube, daß auch in diesen Stadien bei Untersuchungen hinreichend dünner und richtig orientierter Serienschnitte ein Zweifel an der Einschichtigkeit des Epithels kaum auftreten kann.

Dieses einschichtige, vollkommen indifferente Magenepithel grenzt sich gegen das mesodermale Bindegewebe ab durch eine, schon in den frühesten von mir untersuchten Stadien entwickelte Membrana propria. Auf diese von den früheren Autoren viel zu wenig oder garnicht beachtete Bildung lege ich aber den allergrößten Wert und meine Untersuchungen haben unzweifelhaft dargetan, daß sie in allen Entwicklungsstadien vorhanden ist und eine unverrückbare Grenze bildet, die weder von mesodermalen Elementen nach innen, noch von entodermalen Elementen nach außen zu je überschritten wird. Eine einzigste Ausnahme bilden die aus den Gefäßen der Propria stammenden Wanderzellen, die sie aber erst in späteren Entwicklungsstadien vielfach durchbrechen, um durch das Epithel hindurch in das Magenlumen zu gelangen.

Im weiteren Fortschreiten der Entwicklung kommt es nun in der Magenwandung zu einer lebhaften Zellvermehrung. Wenn auch bei dem Wachstum des Magens selbsverständlich alle, die Wand des Organs konstituierenden Schichten beteiligt sind, so zeigt sich doch insofern eine erhebliche Differenz, als das Magenepithel und die innere Schicht des Bindegewebes rascher und intensiver wachsen, als die Muscularis und die äußere Bindegewebsschicht, die spätere Submucosa. Diese Tatsache ist in dem Stadium II meiner Serie ohne weiteres zu konstatieren, indem sich im Epithel und dem inneren Bindegewebe ungleich viel mehr Kernteilungsfiguren nachweisen lassen, als in den beiden äußeren Schichten.

Dieses ungleiche Wachstum der verschiedenen Schichten ist, wie leicht ersichtlich, die Ursache der Faltenbildung. Da das stark wachsende Epithel in dem ihm im Wachstum nicht folgenden Muskelschlauch nicht genügenden Platz findet, muß es sich in Falten legen und zwar handelt es sich hier zunächst um reine Schleimhautfalten, denn sie bestehen nur aus Epithel und der inneren Bindehautschicht.

Hand in Hand mit der Vermehrung der Epithelzellen geht dann eine Vergrößerung dieser Zellen. Sie werden länger und schmaler. Aber auch dieser Prozeß spielt sich nicht ganz gleichmäßig an sämtlichen Zellen des Epithels ab, sondern es bleiben an vielen Stellen Zellen in ihrem Wachstum so zurück, daß sich ihre Nachbarn, an ihnen gleichsam hingleitend, in die Höhe schieben. Es kommt so zur Entstehung trichterförmiger, teils ganz schmaler, teils breiter Vertiefungen in dem Magenepithel. Auf dem Grunde einer jeden derselben findet sich eine oder finden sich mehrere solcher in ihrem Wachstum gehemmter Zellen; die Seitenwände werden gebildet von den wachsenden Nachbarn. In diesen Vertiefungen haben wir die primitiven Magengrübchen zu erblicken. Ich nenne sie primitive Magengrübchen, weil aus ihnen nicht allein die definitiven Magengrübchen, sondern, wie wir bald sehen werden, auch die Magendrüsen entstehen.

Faltenbildung der Magenschleimhaut und Bildung der Magengruben sind also zwei Prozesse, welche gleichzeitig miteinander verlaufen, aber in ihren Ursachen vollkommen different sind. Die Entstehung der Falten beruht auf einer Zellvermehrung im Epithel und der inneren Schicht der Propria, die Grubenbildung dagegen hat ihren Grund in einem ungleichen Längenwachstum der Epithelzellen. An ihr ist zunächst die Propria in keiner Weise beteiligt. Der Zweck, den die beiden Prozesse verfolgen, ist ja im Grunde genommen der gleiche, es ist die Oberflächenvergrößerung.

Wenn aber Negrini und Schenck bei der Bildung der Magengruben sich auch das Bindegewebe beteiligen lassen, so kann ich ihnen darin nicht beipflichten. Das Bindegewebe

tritt hier — wie wir gleich sehen werden — erst in einem späteren Stadium aktiv in die Erscheinung.

Von Toldt sind Vakuolen mit einem lumenwärts ziehenden Ausführungsgang im Epithel des embryonalen Magens als Beginn der Drüsenbildung beschrieben worden. Ich glaube, daß dieser Autor nichts anderes vor sich gehabt hat, als die primitiven Magengruben, die auf Schrägschnitten bei ihrem vielfach gewundenen Verlauf als Hohlräume oder Vakuolen im Epithel wohl imponieren können. Ähnlich verhält es sich wahrscheinlich mit den Ersatzzellen Toldts. Er beschreibt diese Zellen als von ellipsoider Form im Grunde des Epithels liegend und die Epitheloberfläche nicht erreichend in dem Magenepithel von Katzenembryonen und zwar in Stadien, die wohl den von mir zuletzt beschriebenen Stadien beim Schweine entsprechen. Und so liegt für mich die Annahme nahe, daß diese Toldtschen Ersatzzellen nichts anderes sind als die soeben beschriebenen, in ihrem Wachstum zurückgebliebenen Zellen der primitiven Magengruben.

Ist einmal das primitive Magengrübchen gebildet, so dokumentiert dasselbe auch sehr bald seine Natur als specifisches Organ der Fundusschleimhaut dadurch, daß es in seinem Grunde die für die Fundusdrüsen specifischen Elemente, die Belegzellen, differenziert. Jene basalen, in ihrem Wachstum zurückgebliebenen Zellen des Magenepithels sind es, die in ihrem Innern Granula ausarbeiten und dadurch zu Belegzellen werden. Wir haben nun in den Magengruben zwei verschiedene Sorten von Zellen, indifferente Epithelzellen und Belegzellen.

Mit dieser Anschauung über die Bildung der Belegzellen trete ich auf die Seite von Toldt, Bizzozero, Oppel etc., die sämtlich die Belegzellen aus der epithelialen Auskleidung des embryonalen Magens sich bilden lassen. Abseits von dieser Auffassung stehen nur Sewall, Bikfalvi, Strecker und Sommerfeld, die die Belegzellen und mit ihnen die ganzen Drüsen aus dem Mesenchym, der ursprünglichen Propria, entstehen lassen. So beschreibt Sewall an vielen Stellen des Magens bei Schafembryonen direkte Übergänge von Bindegewebszellen in Epithel und umgekehrt.

Eine feste Grenze scheint garnicht vorhanden zu sein. Er läßt seine „embryonic gland cells“ aus freien Kernen des Bindegewebes entstehen. Die gleiche Anschauung vertritt Bikfalvi, dessen Arbeit mir leider nicht im Original zugänglich war; ich habe nur das Referat von Oppel berücksichtigt. Auch Strecker und Sommerfeld haben Sewalls Befunde bestätigt. So läßt Sommerfeld die Belegzellen aus freien Kernen der „Mucosa germinativa“ ähnlich den Fibroblasten entstehen; diese umgeben sich mit Protoplasma, sie dringen bis in das Epithel vor und werden hier zu Belegzellen.

Gegen diese Anschauungen von der Bildung der Belegzellen aus mesenchymatösen Elementen lassen sich, abgesehen davon, daß ich die Bildung aus Epithelzellen mit aller Sicherheit habe beobachten können, auch noch eine ganze Anzahl Gegengründe ins Feld führen.

Zunächst muß ich das Vorkommen von „freien Kernen“ in der Propria auf das allerentschiedenste in Abrede stellen. Die Kerne liegen ja in der Tat in der inneren Bindegewebsschicht außerordentlich dicht beieinander und die gewöhnlichen Kernfärbungsmittel, wie Carmin und Haematoxylin, zeigen manchmal um diese Kerne keinen Zellkörper. Derselbe tritt aber sofort bei Verwendung solcher Methoden hervor, die neben der Kern- auch eine gut differenzierte Protoplasmafärbung liefern. So zeigt mir die Biondifärbung immer um die tiefblau gefärbten Kerne herum einen schmalen, roten Zellkörper. Wir haben es in diesen Zellen mit Mesenchymzellen zu tun, die, anfangs sehr dicht gelagert und von kugliger Gestalt, erst später ihre Ausläufer aussenden und mit ihren Nachbarn anastomosieren. Zum Teil aber finden sich auch schon in diesen Stadien Lymphocyten und vielleicht auch schon eosinophile Zellen hier, und gerade die Anwesenheit der letzteren mag Veranlassung zur Verwechslung mit jungen Belegzellen gewesen sein.

Ich bestreite, wie schon früher erwähnt, überhaupt, daß schon in diesen Stadien der Entwicklung eine Wanderung von zelligen Elementen aus dem Mesenchym in das Epithel statt hat. Später tritt sie allerdings in die Erscheinung, aber

dann handelt es sich eben immer nur um echte Wanderzellen, die nicht im Epithel seßhaft werden, sondern in das Darmlumen streben.

Ein weiterer Grund gegen die Herkunft der Belegzellen aus der Tunica propria ist die Anwesenheit der Membrana propria. Sie ist von Anbeginn, d. h. schon gleich nach dem Schluß des Darmrohres an da, und ist, je weiter die Entwicklung fortschreitet, um so leichter nachzuweisen, da sie immer stärker und immer dichter wird. Wenn man beobachtet hat, wie später die kleinen Wanderzellen sich durch sie unter starker Deformation ordentlich durchpressen müssen, so muß sie für so große, protoplasmareiche Elemente, wie es die Belegzellen sind, einfach ein undurchdringliches Hindernis bilden.

Last not least würde diese Vermischung von entodermalen und mesodermalen Elementen zur Bildung eines Drüsenepithels einen in der Drüsengenese ganz isoliert dastehenden Fall darstellen, und ihn zu statuieren reichen die Arbeiten der genannten Autoren nach meiner Ansicht in keiner Weise aus.

Wie lassen sich nun jene Befunde erklären? Sicherlich spielen dabei technische Mängel, mangelhafte Konservierung und Verwendung ungeeigneter und unzulänglicher Färbungsmethoden eine sehr erhebliche Rolle. Daß z. B. Sommerfelds Material vielfach schlecht konserviert war, geht daraus hervor, daß das Epithel an vielen Stellen von dem Bindegewebe abgehoben erscheint. Das ist aber ein ganz gewöhnliches Artefakt, das meistens dann zur Beobachtung kommt, wenn die Fixation erst längere Zeit nach dem Absterben der Embryonen ausgeführt wird. Ferner haben jene Autoren die Membrana propria ganz außer Acht gelassen, sie wird von ihnen gar nicht erwähnt und zwar wohl deshalb, weil sie dieselbe infolge mangelhafter Tinktion nicht zu Gesicht bekommen haben. Schließlich dürften Verwechslungen mit Eosinophilen, vielleicht auch mit Mastzellen, zur Annahme einer Bildung von Belegzellen in dem Bindegewebe verführt haben. Auf die Bedeutung von Schrägschnitten für die

Verkennung der tatsächlichen Verhältnisse habe ich ja schon des öfteren hingewiesen und meine Fig. 30/35 zeigen, wie leicht man durch sie zu irrtümlichen Vorstellungen gelangen kann.

All jene Autoren, welche die Belegzellen aus eingewanderten Bindegewebszellen hervorgehen lassen, nehmen an, daß sich diese Zellen, einmal an dem Ort ihrer Bestimmung angelangt, durch mitotische Teilung vermehren. Auch diese Behauptung wird, wie früher ausgeführt, durch meine Befunde widerlegt. Es kommt in den Belegzellen niemals zu Teilungsvorgängen und wenn das der Fall ist, dann können eben die neuen Belegzellen auch nur durch Umbildung aus den indifferenten Epithelzellen entstehen oder man müßte eine unaufhörliche Wanderung annehmen, was wohl auch den Gegnern der epithelialen Herkunft nicht akzeptabel erscheinen dürfte.

Mit der Ausbildung der primitiven Magengruben und der Belegzellen hat die Fundusschleimhaut das erste und wichtigste Stadium ihrer Entwicklung zurückgelegt und tritt nun in das zweite Stadium ein, in dem aus den primitiven Magengruben sich die Fundusdrüsen herausbilden.

Dieser Prozeß geht einher mit einer ganz beträchtlichen Verdickung der Magenschleimhaut. Einesteils wachsen die primitiven Magengruben unter starker Verengerung ihres Lumens in die Tiefe und andererseits drängt das Bindegewebe nach innen. Wir haben dann an den Magengruben zwei Abschnitte zu unterscheiden, einen inneren weiteren, der sich in das Magenlumen öffnet, und einen äußeren engeren, der blind an der Membrana propria endigt. Der erstere stellt die definitive Magengrube, der letztere die Fundusdrüse dar.

Wie man also sieht, gehen bei der Drüsenbildung zwei Prozesse Hand in Hand, Verlängerung der Magengruben, also Epithelwachstum und Propriawachstum. Und in der Tat dokumentieren sich auch beide Prozesse dadurch, daß man in diesem Stadium sowohl zahlreiche Kernteilungsfiguren in den indifferenten Epithelzellen der Magengrube als auch in den Zellen des Bindegewebes findet.

Demgegenüber lassen Laskowsky und Sewall die Drüsenbildung ausschließlich auf einem Wachstum des Bindegewebes basieren und auf der anderen Seite wiederum steht Toldt, der die Drüsenbildung ausschließlich auf ein Epithelwachstum zurückführt. Meiner Ansicht nach liegt auch hier die Wahrheit in der Mitte: beide Gewebe sind gleichmäßig an diesem Prozeß beteiligt.

Allerdings eilt das Epithelwachstum meist dem Bindegewebswachstum etwas voraus, so daß sich den entstandenen Drüsen nicht genügend Raum zur Längenfaltung bietet und sie gezwungen werden, sich in Schlingen zu legen; doch holt das Bindegewebe in späteren Stadien diesen kleinen Vorsprung bald wieder nach, so daß es zu einer mehr oder weniger vollkommenen Streckung der Drüsenschläuche kommt.

Das blinde Ende des primitiven Magengrübchens wird bei der Drüsenbildung fast immer in mehreren bis zu fünf Sprossen vorgetrieben, so daß dann in die eine definitive Magengrube bis zu fünf fingerförmige Drüsenschläuche einmünden, die durch anfangs dickere, später sich mehr verdünnende Bindegewebssepten getrennt werden. Alle meine Beobachtungen sprechen dafür, daß dieses Auswachsen der Schläuche ein aktiver Vorgang ist und nicht, wie Sewall will, ein passiver. Er läßt die Bindegewebssepten gegen die Magengruben vordringen, so daß diese gleichsam in die Drüsen zerspalten werden. Wenn man nun auch an dem blinden, von Belegzellen eingenommenen Ende der Magengruben keine Mitosen findet, so trifft man dieselben doch sehr zahlreich in den mittleren Teilen an, so daß das blinde Ende also in Wirklichkeit nicht selbst vorwächst, sondern nur von innen hervorgeschoben wird und sich dabei in die einzelnen Schläuche zerlegt.

Insofern ist also die Sewallsche Anschauung bis zu einem gewissen Grade zu Anfang berechtigt, doch stellt das aktive Moment immer das Epithel selbst dar.

Die definitive Magengrube wird ausgekleidet erstens, und zwar in ihrem Mündungsteil, von den Schleimzellen des Oberflächenepithels, zweitens von indifferenten Zellen in dem

übrig bleibenden Teil und drittens von Belegzellen, die man immer in den tieferen Partien zwischen den vorigen findet. Beim jungen Tier trifft man sie hier nicht mehr und es läge deshalb der Gedanke nahe, daß die Zellen hier allmählich zu Grunde gehen. Das will mir jedoch unwahrscheinlich dünken, da ich nie regressive Vorgänge an diesen Zellen beobachten konnte. Ich glaube vielmehr, daß die tieferen Bezirke der Magengrube nach und nach durch Verengerung ihrer Lichtung in die Drüsenbildung einbezogen werden, also den sogenannten Drüsenhals bilden.

Die Fundusdrüsen werden ausgekleidet, erstens von indifferenten Epithelzellen und zweitens von Belegzellen. Die letzteren sitzen überall zwischen ersteren, am zahlreichsten sind sie am Drüsengrund. Später ist das bekanntlich wesentlich anders. Es muß also noch in späteren Stadien zu einer anderen Gruppierung kommen. Hauptzellen lassen sich vor der Geburt noch nicht nachweisen, doch lassen sich wohl die früher beschriebenen Formveränderungen an einem Teil der indifferenten Zellen auf ein Vorstadium in ihrer Bildung beziehen. Es wird auch in den ersten Lebenstagen der größte Teil der indifferenten Zellen zu Hauptzellen umgewandelt, indem sie Pepsinogengranula in ihrem Körper entwickeln. Ein kleiner Teil der indifferenten Zellen aber bleibt erhalten. Er findet seinen Platz in dem Drüsenhals und in dem Grunde der Magengruben. Diese Zellen bilden die Matrix für den Zellersatz für die bei der Sekretionsfähigkeit zu Grunde gehenden Zellen, und zwar die Schleimzellen einerseits, die Haupt- und Belegzellen andererseits.

Meine Beobachtungen sprechen dafür, daß wir, ähnlich wie das auch Bizzozero und Stöhr annehmen, die Haupt- und Belegzellen als spezifische Zellen ansprechen müssen, d. h. Zellen, die einmal durch Umwandlung indifferenter Zellen spezifiziert, nur ihre spezielle physiologische Rolle spielen und einer Vermehrung durch Teilung nicht mehr fähig sind. Es können sich auch nicht, wie das Heidenhain gewollt hat, Belegzellen aus Hauptzellen bilden, sondern beide entstehen immer nur aus indifferenten Zellen. Mallerioni

führt zwar die nach Verletzung der Fundusschleimhaut einsetzende Regeneration auf die Hauptzellen zurück. Doch bin ich überzeugt, daß es sich hier nicht um diese, sondern um indifferente Zellen gehandelt hat.

Ob sich die Schleimzellen des Magenepithels durch Mitose vermehren können, muß noch als unentschieden gelten; ich habe derartige Erscheinungen niemals beobachtet, dagegen liegen von Ascoli positive, diesbezügliche Angaben vor.

Zum Schluß erwächst mir noch die Aufgabe, auf die Anschauung derjenigen Autoren einzugehen, welche das zunächst auf dem Entoderm gebildete Magenepithel mitsamt seiner Drüsen zu Grunde gehen und an seine Stelle ein neues, aus Elementen des Bindegewebes gebildetes Epithel treten lassen. Es sind das Strecker und sein Schüler Sommerfeld. Der erstere hat an menschlichem Material gearbeitet, während das Untersuchungsobjekt des letzteren der Magen des Schweinembryos war. Strecker beschreibt beim Kind aus den ersten Lebensmonaten Bilder, in welchen die Schleimhaut der Fundusgegend vollkommen vom Epithel entblößt war, so daß das Bindegewebe frei zu Tage trat. Nach seiner Ansicht liegt hier nicht etwa ein technischer Fehler vor, sondern die Abstoßung des Epithels stellt einen normalen physiologischen Vorgang dar, der seinen Grund in gewissen Ernährungsbedingungen des Kindes hat. Der abgestoßene entodermole Teil der Schleimhaut wird dann von dem Bindegewebe her ersetzt, so daß die gesamte Fundusschleimhaut des Erwachsenen eine mesodermale Bildung darstellt.

Sommerfeld vertritt einen ähnlichen Standpunkt. Nur wird von ihm der Untergang des entodermalen Schleimhautanteils schon in eine viel frühere Periode verlegt und gestaltet sich so sinnfällig und grob, wie beim Menschen. Bei Schweineembryonen von 11 cm „Größe“ schon zeigen die entodermatischen Zellen „offensichtliche Zeichen der Degeneration“ Diese Degeneration setzt ein, sobald sich die aus der Propria stammenden „Urdrüsenzellen“ angelagert haben.

Wenn ich mich nun zur Kritik dieser Anschauungen wende, so muß zunächst auf das schärfste gerügt werden, daß,

trotz der großen Bedeutung, die einem solchen Vorgange zukäme, und trotzdem doch hier der Verdacht auf technische Kunstfehler so nahe liegt, von diesen Autoren keine irgendwie gearteten Mitteilungen über die angewandte Technik gemacht werden. Es wird weder etwas über Konservierung noch über Färbung berichtet. Ich kenne das Streckersche Untersuchungsobjekt, den Magen des Kindes, nicht aus eigener Erfahrung und kann mir deshalb auch kein eigenes Urteil in dieser Beziehung erlauben, aber die Bilder, die dieser Autor von seinen Präparaten gibt, lassen die Mangelhaftigkeit seiner Technik auf den ersten Anblick erkennen. Auch ich habe solche Bilder leider manchmal zu Gesicht bekommen, wo das Bindegewebe vollkommen vom Epithel entblößt war, aber dann handelte es sich immer um Material, das zu spät oder ungeeignet fixiert war. Tadellos behandeltes Material wird niemals etwas derartiges zeigen.

Was nun Sommerfeld anbelangt, so geht er über dieses wichtige Moment der Degeneration mit ein paar nichtssagenden Worten hinweg und, was noch schlimmer ist, seine Abbildungen lassen von solchen Degenerationserscheinungen auch nicht die leiseste Spur erkennen; sie beweisen gerade das Gegenteil von dem, was der Autor behauptet. Ich muß für mein Objekt, die Fundusschleimhaut des Schweineembryos, ein Zugrundegehen des entodermalen Anteils zu irgend einer Periode der Entwicklung absolut in Abrede stellen.

Zusammenfassung.

1. Das Epithel des Schweinemagens ist von den ersten Entwicklungsstadien an einschichtig.
2. Dieses Epithel wird stets von der mesodermalen Grundlage durch eine deutliche Membrana propria scharf getrennt.
3. Aus diesem Epithel entwickeln sich die Fundusdrüsen und zwar so, daß zunächst die primitiven

Magengruben entstehen und aus diesen erst die definitiven Magengruben und die Fundusdrüsen hervorgehen.

4. Mesodermale Elemente nehmen an dem Aufbau der Fundusdrüsen in keiner Weise Anteil.
5. Die Belegzellen sind spezifisch differenzierte Epithelzellen, die bei dem Wachstum des Epithels zunächst zurückgeblieben und an den Grund der primitiven Magengruben gedrängt sind.
6. Während die Belegzellen schon in frühen Perioden der Entwicklung sich deutlich als solche nachweisen lassen, findet die Differenzierung der Hauptzellen erst um die Zeit der Geburt statt.
7. In den Belegzellen spielen sich in keiner Periode der Entwicklung Teilungsvorgänge ab, sondern sie werden fortwährend und auch noch postembryonal durch Ausdifferenzierung der indifferenten Zellen gebildet.

Am Schluß meiner Arbeit möchte ich noch Herrn Geheimrat Hertwig meinen verbindlichsten Dank aussprechen dafür, daß er mir in seinem Institute einen Arbeitsplatz überlassen und mir die reichen Mittel seines Institutes in ausgiebigster Weise zur freien Verfügung gestellt hatte, ferner den Herren Geheimrat F. E. Schulze und Professor Dr. R. Krause für die zahlreichen Winke, die sie mir bei Abfassung der Arbeit gegeben haben.

Literaturverzeichnis.

1. Ascoli: Über die histologische Entwicklung der menschlichen Magenschleimhaut. Anat. Anz. Bd. XVIII Ergänzungsheft 1900.
2. Baer: Sitzungsberichte der Kais. Akademie der Wissenschaften zu Wien, mathem.-naturwissenschaftliche Klasse Bd. VIII 1868 pag. 500.
3. Barth: Beiträge zur Entwicklung der Darmwand. Sitzungsberichte der Kais. Akademie der Wissenschaften zu Wien, mathem.-naturwissenschaftliche Klasse 58. 2. 1868.
4. Bensley: The differentiation of the specific elements of the gastric glands of the pig. Amer. Journal Anat. 2. 1. III. IV. 1903.
5. Bensley: The cardiac glands of mammals. Amer. Journal Anat. Vol. II No. 1. 1902.
6. Bergmann: Der Drüsenmagen der Vögel. Müller, Archiv für Anat. 1862.
7. Biedermann: Untersuchungen über das Magenepithel. Sitzungsberichte der Kais. Akademie der Wissenschaften zu Wien, mathem.-naturwissenschaftliche Klasse 71. 3. 1875.
8. Biedermann: Zur Histologie und Physiologie der Schleimsekretion. Sitzungsberichte der Kais. Akademie der Wissenschaften zu Wien, mathem.-naturwissenschaftliche Klasse 44. 3. 1886.
9. Bikfalvi: Beiträge zum feineren Bau der Magendrüsen. Orvos természet-tudományi Ertesito. (Ungarisch)-deutsches Referat S. 302—315. 1887.
10. Bischoff: Über den Bau der Magenschleimhaut. Müller, Archiv für Anat. und Physiologie 1835 u. 1838.
11. Bizzozero: Regeneration der Elemente der schlauchförmigen Drüsen und des Epithels des Magendarmkanals. Anat. Anz. 3. Jgg. No. 26. 1888.
12. Bizzozero: Über die schlauchförmigen Drüsen des Magendarmkanals und die Beziehungen ihres Epithels zu dem Oberflächenepithel der Schleimhaut. Archiv für mikr. Anat. Bd. 33. 1889. 40. 1892. 42. 1893.
13. Bizzozero u. Vassale: Über den Verbrauch der Drüsenzellen der Säugetiere und erwachsenen Tiere. Centralblatt für d. med. Wiss. 1885 No. 7.
14. Bizzozero: Über die Erzeugung und die physiologische Regeneration der Drüsenzellen bei den Säugetieren. Archiv für path. Anat. u. Physiol. v. R. Virchow Bd. 110. 1887.
15. Bleyer: Magenepithel und Magendrüsen der Batrachier Dissertation. Königsberg 1874.
16. Boll: Die Bindesubstanz der Drüsen. Diss. Berlin 1869.
17. R. Bonnet: Über den feineren Bau der Magenschleimhaut des Menschen und einiger Haustiere. Deutsche med. Wochenschr. Jgg. 19. 1884.

18. Bowmann u. Todd: The physiological anatomy and physiology of man. vol. II London 1856.
19. Boyd: On the structure of the mucous membrane of the stomach. Edinb. med. and. surg. Journal vol. XLVI. 1836.
20. Brode: Zur Histologie des Schweinemagens. Berichte über das Veterinärwesen im Kgrch. Sachsen Bd. XXVIII. 1883. 1884.
21. Brand: Beiträge zur Entwicklung der Darmwand. Verh. d. phys. med. Gesellschaft zu Würzburg Bd. XI. 1877.
22. Brinton: The Cyclopaedia of anatomy and physiology edited by Rob. B. Todd 1859.
23. Bruch: Über Magenkrebs und Hyperthrophie der Magenhäute in anat. und klinisch. Hinsicht. Zeitschr. für rationelle Medizin 7. 8. 1849.
24. Brücke: Beiträge zur Lehre von der Verdauung. Sitzungsberichte der Kais. Akademie der Wissenschaften zu Wien. Bd. 37. 1859.
25. Brümmer: Anatomische und histologische Untersuchungen über den zusammengesetzten Magen verschiedener Säugetiere. Diss. Leipzig 1876.
26. Dönitz: Über die Schleimhaut des Darmkanals. Müller, Archiv für Anatomie 1864.
27. Drasch: Die physiologische Regeneration der Trachea. Sitzungsberichte der Kais. Akademie der Wissenschaften zu Wien 88. III. 1879.
28. Ebstein: Beiträge zur Lehre und vom Bau und den physiologischen Funktionen der sogenannten Magenschleimdrüsen. Archiv für mikr. Anatomie Bd. VI. 1870.
29. Ebstein u. Grützner: Über den Ort der Pepsinbildung im Magen. Pflügers Archiv für Physiologie Bd. 6. 1872.
30. Ecker: Über die Drüsen der Magenschleimhaut des Menschen. Zeitschrift für rationelle Medizin N. I. 1851.
31. Ecker: Joenes physiologicae. Zeitschrift für rationelle Medizin N. I. 1870.
32. Edelmann: Vergleichende anatomische und physiologische Untersuchungen über eine besondere Region der Magenschleimhaut (Cardia-Drüsenregion) bei den Säugetieren. Deutsche Zeitschrift für Tiermedizin Bd. 15. 1889.
33. Edinger: Über die Schleimhaut des Fischdarmes nebst Bemerkungen zur Phylogenese der Drüsen des Darmrohres. Archiv für mikr. Anat. XIII. 1877.
34. Edinger: Zur Kenntnis der Drüsenzellen des Magens, besonders beim Menschen. Archiv für mikr. Anat. Bd. 17. 1879.
35. Eimer: Über Becherzellen. Virchows Archiv Bd. 42. 1868.
36. Eimer: Neue und alte Mitteilungen über Fettresorption im Dünndarm und im Dickdarm. Biolog. Zentralblatt Bd. IV. 1884.
37. Ellenberger: Handbuch der vergleichenden Histologie und Physiologie der Haussäugetiere. 1887.
38. Ellenberger u. Hofmeister: Magensaft und Magenschleimhaut des Menschen. Archiv für Tierheilkunde Bd. 11. 1885.

39. Ellenberger u. Hofmeister: Der Magensaft und die Histologie der Magenschleimhaut der Schweine. Jahresberichte über Veterinär-Medizin 1886. Dresden.
40. Enzyclopaedie der mikroskopischen Technik, von Ehrlich, Krause etc. 1908.
41. Filimowski: Über die Veränderung innerhalb der Darmepithelschicht von Embryonen an der Grenze zwischen Magen und Duodenum. Anz. d. Akademie der Wissenschaften in Krakau No. 4. 1900.
42. Fischl: Beiträge zur normalen und patologischen Histologie des Säuglingsmagens. Zeitschrift für Heilkunde in Prag. Bd. XII. 1891.
43. Flemming: Beiträge zur Anatomie und Physiologie des Bindegewebes. Archiv für mikr. Anatomie Bd. XII. 1876.
44. Flemming: Neue Beiträge zur Kenntnis der Zelle. Archiv für mikr. Anatomie Bd. 29. 1887.
45. Frerichs: Artikel Verdauung in Wagners Handwörterbuch der Physiologie Bd. III. 1846.
46. Frey: Histologie 1876.
47. Friedinger: Welche Zellen in den Pepsindrüsen enthalten das Pepsin? Sitzungsberichte der Kais. Akademie der Wissenschaften zu Wien, math.-naturwissenschaftliche Klasse Bd. 64. 1871.
48. van Gehuchten: Le mecanisme de la sécrétion. Anat. Anz. 1891. Pag. 12.
49. Gerlach: Handbuch der Gewebelehre. Wien 1854.
50. Glinsky: Zur Kenntnis des Baues der Schleimhaut der Wirbeltiere. Centralblatt für die mediz. Wissenschaften No. 13. 1883.
51. Götte: Beiträge zur Entwicklungsgeschichte d. Hühnchens. Tübingen 1867.
52. Golgi: Netzapparat in den Belegzellen der Fundusdrüsen des Magens. Anat. Anz. Bd. 18. Ergänzungsheft 1900.
53. Grützner: Pylorus als Pepsinabsonderer. Breslau 1875.
54. Grützner: Über Bildung und Ausscheidung von Fermenten. Pflügers Archiv Bd. 16. 1878.
55. Gurwitsch: Morphologie und Biologie der Zelle. Jena 1904.
56. Hamburger: Beiträge zur Kenntnis in den Magendrüsen. Archiv für mikr. Anatomie Bd. 34. 1889.
57. W. Harms: Über den Ersatz der Haupt- und Belegzellen im Magen der Maus. Anat. Hefte Abt. I. Heft 125. Bd. 41. 1910.
58. Harvey: The chromaffine characters of certain cells of the stomach. Brit. med. Journal. 1906 vol. 2.
59. Hebold: Ein Beitrag zur Sekretion und Regeneration der Schleimzellen. Diss. Bonn 1878.
60. Heidenhain: Beiträge zur Lehre von der Schleimsekretion in „Studien des physiologischen Instituts zu Breslau" 1868.
61. Heidenhain: Untersuchungen über den Bau der Labdrüsen. Archiv für mikr. Anat. Bd. VI. 1870.

62. Heidenhain: Über Absonderung der Fundüsdrüsen des Magens. Pflügers Archiv Bd. XIX. 1879.
63. Heidenhain: Physiologie der Absonderungsvorgänge in L. Hermanns Handbuch Bd. V. 1880.
64. Heidenhain: Über die erste Entstehung der Schleimpfröpfe beim Oberflächenepithel des Magens. Anat. Anz. Bd. 18. 1900.
65. Heiderich: Zur Histologie des Magens. I. Oberflächenepithel. Anat. Hefte Bd. 129. 1911.
66. Henle: Über die Ausbreitung des Epithelium im menschlichen Körper. Müllers Archiv III. 1838. Zeitschrift für rationelle Medizin Bd. II. N. 1. 1852.
67. Henle: Eingeweidelehre. Braunschweig 1873.
68. Hermann: Über regressive Metamorphose des Zellkernes. Anat. Anz. 3. 1888.
69. Herrendörfer: Physiologische und mikroskopische Untersuchungen über die Ausscheidung von Pepsin. Jahresberichte der Tierchemie 1875.
70. O. Hertwig: Allgemeine Biologie. 1909.
71. O. Hertwig: Handbuch der Entwicklungslehre Bd. II. 1. 1906.
72. Hopffe: Über die Cardiadrüsen und die Cardiadrüsenregion des Magens der Schweinefeten. Archiv für Anatomie und Entwicklungsgeschichte 1910.
73. Hoyer: Über den Nachweis des Mucins in den Geweben mittels der Färbemethode. Archiv für mikr. Anatomie Bd. 36. 1890.
74. Johnson: The developement of the mucous membrane of the oesophagus, stommach and small intestine in the human embryo. Am. Journ. of An. 1910.
75. Jukes: Beiträge zum histologischen Bau der Labdrüsen. Dissertation Göttingen 1871.
76. Kaufmann: Über das Vorkommnn von Belegzellen im Pylorus und Duodenum des Menschen. Anat. Anz. Bd. 27. 1906.
77. Klemensievicz: Über den Succus pyloricus. Sitzungsberichte der Kais. Akademie der Wissenschaften Bd. 71. 1875.
78. Keibel: Studien zur Entwicklungsgeschichte des Schweines. Morphol. Arbeiten von Schwalbe Bd. III. 1894.
79. Keibel: Normentafeln zur Entwicklung der Wirbeltiere I. 11. Jena 1897.
80. Kirk: On the histogenesis of the gastric glands. Amer. Journal of Anat. vol. 10. 1910.
81. Klein: In Strickers Handbdch. der Gewebelehre des Menschen und der Tiere. Leipzig 1871.
82. Klose: Beiträge zur Kenntnis der tubulösen Darmdrüsen. Dissertation Breslau 1880.
83. Kölliker: Mikroskopische Anatomie. Leipzig 1854.
84. Kölliker: Entwicklungsgeschichte. Leipzig 1861. 1879.

85. Kölliker: Handbuch der Gewebelehre 1867.
86. Kölliker: Gewebelehre Bd. III. 1899.
87. Krause: Handbuch der menschlichen Anatomie. Hannover 1876. Bd. 1.
88. Laskowsky: Über die Entwicklung der Magenwand. Sitzungsberichte der Kais. Akademie der Wissenschaften zu Wien. 57. 58. 1868.
89. Leydig: Histologie. Frankfurt 1870.
90. Liebert: Über die Fundusdrüsen beim Rhesusaffen. Anat. Hefte. Abt. I. H. 73. 1904.
91. Lipsky: Beiträge zur Kenntnis des feineren Baues des Darmkanals Sitzungsberichte der Kais. Akademie der Wissenschaften zu Wien Bd. 55. 1867.
92. List: Zur Frage der Regeneration des Trachealepithels mit Rücksicht auf die Karyokinese und die Bedeutung der Becherzellen. Sitzungsberichte der Kais. Akademie der Wissenschaften zu Wien Bd. 83. 1881.
93. List: Über Becherzellen. Archiv für mikr. Anatomie Bd. 27. 1886.
94. Machate: Untersuchungen über den feineren Bau des Darmkanals von Emys europaea. Zeitschrift für wissensch. Zoologie Bd. 32. 1879.
95. Majewski: Über die Veränderung der Becherzellen im Darmkanal während der Sekretion. Intern. Monatsschrift für Anatomie und Physiologie Bd. XI. 1894.
96. Mann: Demonstration. Veränderungen im Magen während der Inanition Verh. d. Anatom. Gesellschaft. Ergänzungsheft Bd. 14. 1898.
97. Martin: Die Entwickluug des Wiederkäuermagens und -Darmes. Festschrift zur Feier des 50jähr. Doktorjubiläums der Herren Naegeli und v. Kölliker. Zürich 1891.
98. Montané: De la dualité anatomique et functionelle des éléments des glandes gastriques. Société de biologie, pag. 233. 1889.
99. Maier: Die Magenschleimhaut. Berichte der Freiburger naturwissenschaftlichen Gesellschaft. No. 9 in Eckers Bericht Bd. I. 1855.
100. Moschner: Beiträge zur Histologie der Magenschleimhaut. Diss. Breslau 1885.
101. E. Müller: Zur Kenntnis der Labdrüsen der Magenschleimhau. Verhandlungen des biolog. Vereins in Stockholm. Bd. IV No. 8. 1892
102. E. Müller: Drüsenstudien. Zeitschrift für wissenschaftliche Zoologie. Bd. 64. 1898.
103. Negrini: Über die physiologische Bedeutung der Schleimhaut der linken Magenhälfte des Schweines. Jahresberichte über Veterinärmedizin 1886.
104. Negrini: Über die Entwicklung der Magendrüsen beim Schwein. Archiv für mikr. Anatomie Bd. XXIV. 1884.
105. Nussbaum: Über den Bau und die Tätigkeit der Drüsen. Archiv für mikr. Anatomie Bd. XIII, XV, XVI, XXI. 1877. 1878. 1879. 1882.
106. Oppel: Lehrbuch der vergleichenden Anatomie der Wirbeltiere. 1896.

107. Oppel: Der Verdauungsapparat. Ergebnisse der Anatomie und Entwicklungsgeschichte Merkel u. Bonnet. Bd. VI. 1897. Bd. VII. 1898. Bd. VIII. 1899. Bd. IX. 1900. Bd. X. 1901. Bd. XI. 1902. Bh. XII. 1903. Bd. XIII. 1904. Bd. XIV. 1906. Bd. XV u. XVI. 1907.

108. Paneth: Über die secernierenden Zellen des Dünndarmepithels Archiv für mikr. Anatomie Bd. 31. 1888.

109. Partsch: Beiträge zur Kenntnis des Vorderarmes einiger Amphibien und Reptilien. Archiv für mikr. Anatomie Bd. 14. 1877.

110. Patzelt: Über die Entwicklung der Dickdarmschleimhaut. Sitzungsberichte der Kais. Akademie der Wissensch. zu Wien Bd. 86. 1882.

111. Pestalozzi: Beiträge zur Kenntnis des Verdauungskanals von Siredon pisciformis. Dissertation. Würzburg 1877.

112. Petersen: Beiträge zur Kenntnis des Baues und der Entwicklung des Selachier-Darmes. Jena'ische Zeitschrift für Naturwissenschaft Bd. 44. H. 1.

113. Purkinje u. Pappenheim: Vorläufige Mitteilungen aus einer Untersuchung über künstliche Verdauung. Müller, Archiv 1838.

114. Ranvier: Technisches Lehrbuch der Histologie 1877.

115. Remak: Untersuchungen über die Entwicklung der Wirbeltiere. Berlin 1855.

116. Reichert: Referat in Müller, Archiv für Anat. und Physiol. 1842.

117. Rollett: Über die blinddarmförmigen Drüsen des Magens. Centralblatt für die mediz. Wissenschaft No. 21, 22. 1870.

118. Rollett: Bemerkungen zur Kenntnis der Labdrüsen und der Magenschleimhaut. Untersuchungen a. d. Institut für Physiologie und Histologie in Graz. H. 2. 1871.

119. Sacerdotti: Über die Entwicklung der Schleimzellen des Magen-Darm-Kanals. J. Monatsschrift für Anatomie und Physiologie. H. 12. 1894.

120. Schaffer: Beiträge zur Histologie menschlicher Organe. Sitzungsberichte der Kais. Akademie der Wissenschaften zu Wien. Bd. 106. 1897.

121. Salvioli: Quelques observations sur le mode de formation et d'accroisement des glandes de l'estomac. Int. Monatsschrift für Anatomie und Physiologie Bd. VII. 1890.

122. Schenk: Beitrag zur Lehre von den Organanlagen im motorischen Keimblatt. Sitzungsberichte der Kais. Akademie der Wissenschaften zu Wien. 1868.

123. Schenk: Lehrbuch der vergleichenden Embryologie. 1874 u. 1896.

124. Schmidt: Über Kernveränderungen in den Sekretionszellen. Diss. Breslau 1882.

125. Schridde: Über Magenschleimhautinseln. Virchows Archiv Bd. 175 u. 179. 1904. 1905.

126. Schridde: Die Entwicklungsgeschichte des menschlichen Speiseröhrenepithels. Wiesbaden 1907.
127. F. E. Schulze: Das Darmdrüsen-Epithel der schlauchförmigen Drüsen des Düun- und Dickdarmes und die Becherzellen. Vorläufige Mitteilungen Mediz. Centralblatt 1866.
128. F. E. Schulze: Epithel und Drüsenzellen. Archiv für mikr. Anatomie Bd. III. 1867.
129. v. Seiller: Über die Zungendrüse von Anguis, Pseudopus u. Lacerta Archiv für mikr. Anatomie Bd. 38. 1891.
130. Sewall: The development and regeneration of the gastric glandular. epithelium during foetal life and after birth. Journal of Physiology vol. I 1879. The Journal of Physiology, Cambridge 1878. 1879.
131. Sommerfeld: Über die Entwicklung der Magendrüsen. Archiv für Anatomie und Physiologie, Anatomische Abteilung 1909.
132. Stein: Über das Verhalten des Bindegewebes zu den delomorphen Zellen der Magendrüsen. Mitteilungen a. d. embryolog. Institut in Wien. H. 5. 1888—92.
133. Steinhaus: Über Becherzellen im Dünndarmepithel der Salamandra maculosa. Archiv für Anatomie und Physiologie, Physiologische Abteilung 1888.
134. Stintzing: Zur Struktur der Magenschleimhaut. Festschrift zum 70. Geburtstag v. Kupfers. Jena 1899.
135. Stöhr: Zur Histologie des menschlichen Magens. Zoolog. Anzeiger III. Jgg. 1880.
136. Stöhr: Über das Epithel des menschlichen Magens. Verh. d. phys. mediz. Gesellschaft in Würzburg. Bd. 15. N. 1. 1881.
137. Stöhr: Zur Kenntnis des feineren Baues der menschlichen Magenschleimhaut. Archiv für mikr. Anatomie Bd. 20. 1882.
138. Stöhr: Über Rückbildung der Duodenaldrüsen. Festschrift zur Feier ihres 50jähr. Bestehens v. d. physik.-mediz. Gesellschaft in Würzburg. 1899.
139. Stöhr: Lehrbuch der Histologie und vergleichenden Anatomie des Menschen. Jena 1905.
140. Strecker: Der Vormagen des Menschen. Archiv für Anatomie und Physiologie, Anat. Abteil. 1908.
141. Strecker: Neue Anschauungen über Entstehung und Wachstum von Magendrüsen beim Menschen. Archiv für Anatomie und Physiologie. Anat. Abteil. 1908.
142. Stricker: Gewebelehre. 1871.
143. Struiken: Zur Histologie und Histochemie des Rektumepithels und der Schleimzellen. Diss. Freiburg 1893.
144. Toldt: Lehrbuch der Histologie. 1877.
145. Toldt: Die Entwicklung u. Ausbildung der Drüsen des Magens, Sitzungsberichte der Kais. Akademie der Wissensch. zu Wien.. 81. 3. 1880.

146. Trinkler: Zur Kenntnis des feineren Baues der Magenschleimhaut, insbesondere der Magendrüsen. Centralblatt für die medizinische Wissenschaft No. 10. 1883.
147. Trinkler: Über den Bau der Magenschleimhaut. Archiv für mikr. Anatomie Bd. 24. 1884.
148. Vejdowsky: Über die Entwicklung des Darmepithels. Sitzungsberichte der Königl. böhmischen Akademie der Wissenschaften zu Prag. 1891.
149. Voigt: Entwicklung der Darmschleimhaut. Nachrichten der Königl. Gesellschaft der Wissenschaften zu Göttingen. 1898.
150. Wassmann: De Digestione nonnulla. Berol. Dissertation. 1839
151. Watney: The minute anatomy of the alimentary canal. Philosophical. Transactions. vol. 166. London 1877.
152. Zimmermann: Beiträge zur Kenntnis einiger Drüsen und Epithel. Archiv für mikr. Anatomie Bd. 52. 1898.

Nachtrag.

153. R. Bonnet: Beiträge zur Embryologie der Wiederkäuer, gewonnen am Schafe. Archiv für Anatomie Hiss-Braune 1889.
154. G. Caradonna: Il significato del diverso peso e della diversa lungherza dei dinno sterzo utero in animali multipari (Sus.). Annat. Facult. Med. di Perugia. Ser. IV vol. I. 1911.
155. Fischel: Über Variabilität und Wachstum des embryonalen Körpers. Morpholog. Jahrbuch Bd. 24. H. 3. 1896.
156. Gilbert: Annalen der Physik 1807. Halle. 25. Band.
157. Mc. Gill: Mallorys Anilin-blue Connective Fissue Stain. Anat. Anz. 1910. H. 2. 3. Bd. 35.
158. Harvey: Structure of gastric glands of dog. after gastroenterostomy etc. Am. Journ. Anat. vol. 6. 1907.
159. R. Krause: Kursus der normalen Histologie.
160. E. Mehnert: Die individuelle Variation des Wirbeltierembryos. Morpholog. Arbeiten Bd. V Heft 2. 1895.
161. L. Oppel: Vergleichung des Entwicklungsgrades der Organe zu verschiedenen Entwicklungszeiten bei Wirbeltieren. Jena 1891.

Erklärung der Abbildungen.

Alle von mir angefertigten Zeichnungen sind mit dem Abbéschen Zeichenapparat entworfen und dann ohne denselben weiter ausgeführt. Die Photogramme 1—22 sind in der Tabelle näher beschrieben.

Im folgenden gebe ich eine kurze Darstellung der wiedergegebenen Präparate mit Angabe der Fixation und der Färbung:

Fig. 1 cf. pag. 18 Tabelle.
Fig. 2 bis 10 desgl.
Fig. 11: Magen aufgespannt von Embryo Fig. 10.
Fig. 12 cf. pag. 19 Tabelle.
Fig. 13: Magen aufgespannt von Embryo Fig. 12.
Fig. 14/15 cf. pag. 19 Tabelle.
Fig. 16: Magen aufgespannt von Embryo Fig. 15.
Fig. 17: Magen aufgespannt von Embryo Stadium XV.
Fig. 18 cf. pag. 19 Tabelle.
Fig. 19: Magen aufgespannt von Embryo Fig. 18.
Fig. 20 cf. pag. 19 Tabelle.
Fig. 21: Magen aufgespannt von Embryo Fig. 20.
Fig. 22 cf. pag. 19 Tabelle.

Fig. 23. **Schnitt durch den Magen von Stadium II.**
Vergrößerung: 5 .
Fixation; Sublimat-Eisessig
Färbung: Biondi.

a) Epithel
b) Propria
c) Muscularis
d) Kerne in mitotischer Teilung.

Vergrößerung: 515.
Fixation: Carnoy.
Färbuug: Heidenhain.

Fig. 25. **Schnitt wie Fig. 24.**

a) Cuticularsaum
b) Membrana propria

Vergrößerung: 515.
Fixation: Carnoy.
Färbung: Biondi.

Fig. 26. **Schnitt durch den Magenfundus von Stadium IV.**

a) Kernzone im Epithel
b) Membrana propria
c) Propria

Vergrößerung: 408.
Fixation: Carnoy.
Färbung: Biondi.

Fig. 27. **Schnitt wie Fig. 26.**

a) primitive Magengruben
b) Propriazapfen

Vergrößerung: 515.
Fixation:
Färbung:

Fig. 28. **Schnitt durch den Magenfundus von Stadium VII.**

a) erste Belegzelle
b) Bildungsprozeß d. ersten Drüsentubulus

Vergrößerung: 920.
Fixation: Carnoy.
Färbung: Biondi.

Fig. 29. **Schnitt durch den Magenfundus von Stadium X.**

a) junge Belegzellen
b) Bildung einer primitiven Magengrube auf der Höhe einer Epithelvorwölbung.

Vergrößerung: 920.
Fixation: Sublimat-Eisessig.
Färbung: Biondi.

Fig. 30. **Schnitt durch den Magenfundus von Stadium XI (Schrägschnitt).**

a) Epithelzellen, teilweise noch längs getroffen
b) dieselben, quer getroffen
c) Propria
d) Belegzellen.

Vergrößerung: 515.
Fixation: Zenker.
Färbung: Heidenhain.

Fig. 31. **Schnitt durch eine Stelle des Oberflächenepithels auf der Höhe einer Vorwölbung. Stadium XI.**

a) Schleimzellen, im Beginn der Schleimbildung mit scharfen Grenzen
b) Die Grenzen werden undeutlich
c) protoplasmatisches Zellende.

Vergrößerung: 500.
Fixation: Zenker.
Färbung: Mallory.

Fig. 32. **Schnitt durch den Magenfundus von Stadium XII.**

a) Belegzellen
b) Propriazapfen
c) Oberflächenepithel.

Vergrößerung: 515.
Fixation: Flemming.
Färbung: Benda.

Fig. 33. **Schnitt durch den Magenfundus von Stadium XIII.**

a) Belegzellen im Epithel
b)
c) innere Propriaschicht
d) beginnende Bildung der Muscularis mucosae
e) Submucosa
f) Muscularis.

Vergrößerung: 515.
Fixation: Zenker.
Färbung: Biondi.

Fig. 34. **Schnitt durch den Magenfundus von Stadium XV.**

a) Magengrübchen
b) Belegzellen am Drüsengrund
c) indifferente Epithelzellen im unteren Teil der Magengrübchen
d) desgl. im Drüsengrund
f) innere Propriaschicht
g) Muscularis mucosae
h) Submucosa.

Vergrößerung: 405.
Firation: Zenker.
Färbung Biondi.

Fig. 35. **Schnitt durch den Magenfundus von Stadium XVI.**

a) Drüsentubulus, quer geschnitten, nur von Belegzellen umgeben
b) Drüse angeschnitten
c) Drüsenfundus angeschnitten.

Vergrößerung: 920.
Fixation: Sublimat-Eisessig.
Färbung: Biondi.

Fig. 36. **Schnitt durch einen Drüsenschlauch im Magenfundus von Stadium XVI.**

a) Belegzellen
b) indifferente, kubische Epithelzellen
c) Oberflächenepithel, z. T. bereits Schleimzellen
d) Propria.

Vergrößerung: 750.
Fixation: Sublimat-Eisessig.
Färbung: nach Mallory.

Fig. 37. **Schnitt durch den Magenfundus von Stadium XVII.**

a) Magengrube; scheinbar ohne Fortsetzung in eine Drüse
b) Drüsenschlauch, nur zum Teil längs getroffen
c) Schleimzellen
d) Drüsensepten.

Vergrößernng: 405.
Fixation: Sublimat-Eisessig.
Färbung: nach Mallory.

Fig. 38. **Schnitt durch den Magenfundus von Stadium XVIII.**

a) Schleimzellen
b) ausgetretener Schleim
c) Propriazapfen.

Vergrößerung: 750.
Fixation: Carnoy.
Färbung: nach Mallory.

Fig. 39. **Schnitt durch den Fundus von Stadium XVIII.**

a) Schleimzellen
b) Belegzellen, fast am Drüsengrund
c) indifferente Epithelzelle, zu beiden Seiten von Belegzellen begrenzt
d) Drüsenseptum.

Vergrößerung. 515.
Fixation: 10 % Formalin.
Färbung: Heidenhain.

Fig. 40. **Schnitt durch den Magenfundus eines sechswöchigen Ferkels.**

Vergrößerung: 1050.
Fixation: Carnoy.
Färbung: Biondi.

Lebenslauf.

Am 29. Juni 1882 wurde ich zu Jägerswalde, Kreis Sensburg, als Sohn des evangelischen Lehrers Gustav Ulkan geboren; bis zu meinem 13. Jahre besuchte ich die Schule meines Vaters, dann bis April 1903 das städtische Progymnasium in Lötzen. Von diesem Jahre ab widmete ich mich an der Universität Königsberg dem Studium der Zahnheilkunde und bestand im Jahre 1907 das Staatsexamen daselbst. Nachdem ich eine Reihe von Jahren selbständig praktiziert hatte, ließ ich mich bei der Universität Berlin als Gasthörer einschreiben, um meine Studien zu vervollkommnen. In Königsberg und Berlin habe ich die Vorlesungen und Practica folgender Herren gehört:

In Königsberg: Döbbelin, Garré, Hermann, Jaffé, Kafemann, Lexer, Prutz, Stieda, Thurau, Zander.

In Berlin: Bartels, Branca, Brauer, Degener, Frey, Goldschmidt, Hertwig, Krause, Poll, Schulze, Schwendener, Stumpf, Vierkandt, Zimmermann.

April 1911 übernahm ich die Leitung der Schulzahnklinik in Berlin-Wilmersdorf und wurde 1913 zur Leitung der Elberfelder städtischen Schulzahnklinik berufen. Im Januar 1916 bestand ich die Reifeprüfung an der Oberrealschule Elberfeld und am 14. Dezember desselben Jahres die Promotionsprüfung.

G. Ulkan.

Fig. 1

Fig. 2 u. 3

Fig. 4, 5 u. 6

Fig. 7 u. 8.

Fig. 10.

Fig. 9.

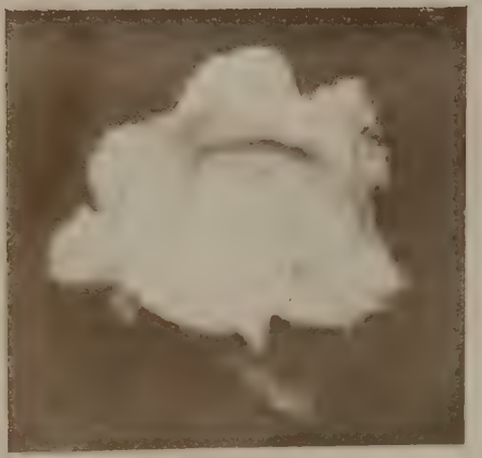

Fig. 11.

Fig. 13.

Fig. 12

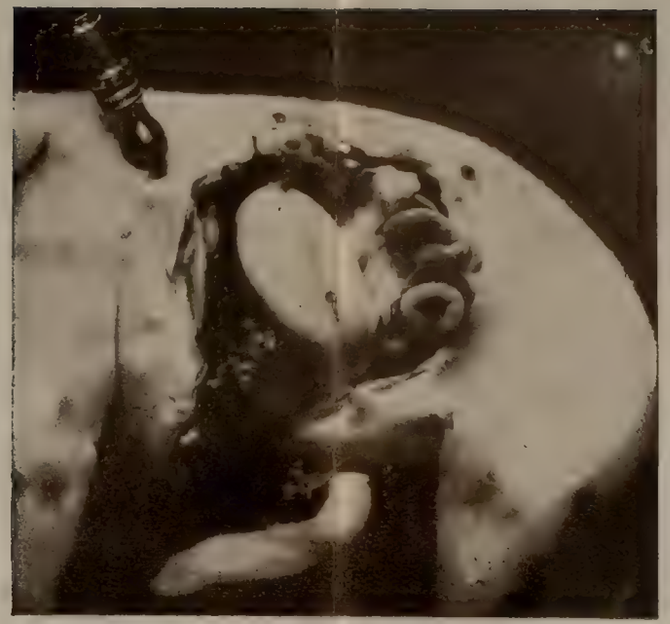

Fig. 14.

Fig. 15.



Fig. 16.

Fig 18.

Fig. 20



Fig. 17.

Fig. 21.



Fig. 19.

Fig. 22



Fig. 29.



Fig. 30.



Fig. 31.



Fig. 32.



Fig. 34.



Fig. 35.

Fig. 37



Fig. 38





Fig. 39

Fig. 40

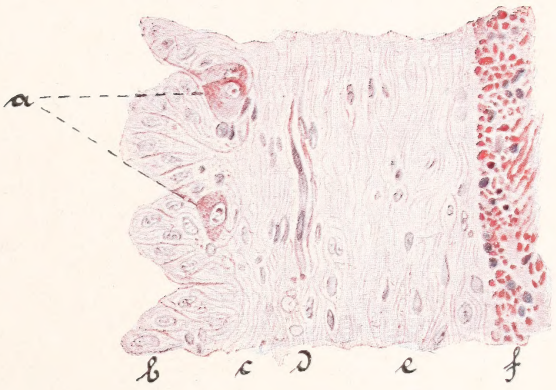

Fig. 33.

MCZ ERNST MAYR LIBRARY
3 2044 128 439 353